Die Osteochondritis deformans coxae iuvenilis (Calvé-Legg-Perthes) mit besonderer Berücksichtigung der röntgenologischen Pfannenveränderungen

Von

Dr. George Chapchal

Die Osteochondritis deformans coxae iuvenilis (Calvé-Legg-Perthes) mit besonderer Berücksichtigung der röntgenologischen Pfannenveränderungen

Inaugural-Dissertation

zur

Erlangung der Doktorwürde in der gesamten Medizin

verfaßt und einer

Hohen Medizinischen Fakultät

der

Ludwig-Maximilians-Universität zu München

vorgelegt von

George Chapchal

1939

Buchdruckerei Richard Mayr, Würzburg

*46980

Gedruckt mit Genehmigung der Medizinischen Fakultät der Bayer. Ludwig-Maximilians-Universität zu München.

Referent:

Prof. Dr. Max Lange.

Tag der mündlichen Prüfung: 17. Juli 1939.

R. UNIV. BIBLIOTHEEK LEIDEN

Das Material, das folgenden Ausführungen zu Grunde gelegen hat, stammte zum größten Teil[1]) aus der orthopädisch-chirurgischen Klinik „Alfred-Erich-Heim" in Wiesbaden, die seiner Zeit von Herrn Dr. J. Borggreve geleitet wurde und der orthopädischen Privatklinik des Herrn Sanitätsrat Dr. K. Gaugele in Zwickau (Sa.). Es umfaßt 37 Fälle Calvé-Legg-Perthes'scher Osteochondritis deformans coxae iuvenilis aus den Jahren 1923 bis 1957. Unter den 25 Knaben und 12 Mädchen befanden sich 5 doppelseitige Fälle und 3 Fälle von Osteochondritis deformans der Hüfte mit kongenitaler Luxation auf der Gegenseite. Ein Teil des Materials (16—17%) zeigte keine Veränderungen der Pfanne, wärend der obere Femurteil typische Zeichen einer Osteochondritis deformans bot. 31 Fälle wiesen Veränderungen der Pfanne auf, von denen im weiteren Verlauf der Arbeit die Rede sein soll. Hiervon gelangten 6 Fälle im höheren Alter zur Beobachtung, es handelte sich hierbei um sekundäre Beschwerden nach einer Osteochondritis deformans im Sinne einer Arthrosis deformans. Sie finden hier der Vollständigkeit halber Erwähnung.

Am Schlusse der Arbeit sollen noch 5 Fälle kongenitaler Hüftluxation besprochen werden, bei denen osteochondritisähnliche Veränderungen Jahre nach der Reposition aufgetreten sind.

---

1) 4 Fälle wurden mir nachträglich von Herrn Dr. J. Borggreve und Herrn Dr. E. C. T. de Kock van Leewen (Den Haag) zur Verfügung gestellt.

Das Krankheitsbild der Osteochondritis deformans coxae iuvenilis.

Die Osteochondritis deformans coxae iuvenilis (Calvé-Legg-Perthes) ist eine Erkrankung des im Wachstum begriffenen Hüftgelenks. Eine typische Einschränkung der Abduktion und Rotation, die in Beugestellung des Gelenks weitgehend nachlassen kann, zeichnet sie aus. Hierbei besteht eine völlig freie Flexion und Extension. Anfänglich ist die Adduktionskontraktur reflektorisch muskulär bedingt, erst im Verlauf der Osteochondritis deformans coxae iuvenilis (O.d.c.i.) können sich ossäre Sperrungen im Gelenk entwickeln. Der Beweis für die muskuläre Natur der Bewegungseinschränkung ist durch die freie Beweglichkeit in Narkose von Brandes erbracht. Nicht selten entspricht der Schonungsatrophie der Muskulatur eine leicht ausladende Kontur der erkrankten Hüfte. Bei einem nicht geringen Prozentsatz der Fälle findet sich ein Hochstand des Trochanter major über der Roser-Nélaton'schen Linie, hieraus zwangsläufig ein positives Duchenne-Trendelenburg'sches Phänomen und eine geringe Beinverkürzung. Stauchungs-, Klopf- und Druckschmerz des Gelenks wird oftmals vermißt. Was die kleinen Patienten zum Orthopäden führt, ist ein zeitweise auftretendes Hinken, das bisweilen ohne Klagen der Erkrankten von den Eltern beobachtet wird, leichte Ermüdbarkeit oder auch Schmerzen der Hüfte oder des Knies. Das Alter des Auftretens dieser Beschwerden entspricht der Zeit vor Beendigung der Ossifikationsvorgänge an der Hüfte. Bei unserem Material beobachteten wir das Auftreten der Erkrankung zwischen dem 4. und dem 13. Lebensjahr, was den Beobachtungen von Brandes, Caan, Scholz entspricht und den Angaben von Krukenberg, Freund (4—12 J.), Perthes, Platt und Schwarz (5—12 J.) nahekommt.

Andere Autoren beobachteten das Auftreten der O.d.c.i. innerhalb engerer Altersgrenzen: Forsell 5—9 J., Legg 5—8 J., Sachatschieff 6—11 J., Sinding-Larsen 7—9 J., Waldenström 7—12 J., während wiederum andere früheres und späteres Auftreten sahen und so die Grenzen weiter stecken konnten: Calvé 2—15 J., Kornew 8—18 J., Sandoz 5—18 J., Winter 3—16 J. und Krukenberg Fälle mit 15, 16 und 17 Jahren kennt.

Darüber hinaus kennt die Literatur Fälle von sogenanntem Spät-Perthes jenseits des zweiten Dezeniums, so ein Fall von Kornew mit 24 Jahren und zwei Fälle von Krukenberg mit 25 bzw. 28 Jahren. Wir nehmen jedoch an, daß es sich bei den Fällen, die bisher

unter der Bezeichnung Spät-Perthes beschrieben wurden, lediglich um sekundäre Beschwerden nach einer abgelaufenen O.d.c.i. handelt. Hierbei stützen wir uns auf zwei Fälle unseres Materials, die mit 24 bzw. 25 Jahren mit Beschwerden die Klinik aufsuchten. Das Alter des Auftretens der O.d.c.i. möchten wir streng in der Zeit von der Mitte des ersten Dezeniums bis zur Mitte des zweiten Dezeniums festlegen. Alle ähnlichen Krankheitsbilder, die jenseits dieser Altersgrenzen fallen, dürften keine Osteochondritiden im Sinne der Calvé-Legg-Perthes'schen Erkrankung sein, oder stellen lediglich sekundäre Beschwerden einer abgelaufenen O.d.c.i. dar. An der O.d.c.i. erkranken vorzugsweise Knaben, jedoch entfallen nach Krukenberg 40% aller an Malum coxae iuvenile Erkrankten auf Mädchen. Dies entspricht dem von Schwarz angegebenen Verhältnis 3 : 2 zu Gunsten der Knaben.

Schoonevelt fand das Verhältnis 4 : 1, was dem Material der Wiesbadener Klinik entspricht, in Zwickau fanden wir jedoch ein Überwiegen des weiblichen Geschlechts im Verhältnis 7 : 8. Es folgen einige Zahlen: Freund beobachtete auf 24 Knaben 5 Mädchen, Kargus auf 23 Knaben 8 Mädchen, Kornew auf 8 Kn. 3 M., Legg auf 32 Kn. 7 M., Perthes auf 20 Kn. 8 M., Roderick auf 49 Kn. 1 M., Sachatschieff auf 6 Kn. 1 M., Scholz auf 33 Knaben 2 Mädchen.

Die O.d. der Hüfte tritt nicht selten doppelseitig auf. Wir fanden in 20% des Wiesbadener Materials und in 7% des Zwickauer Materials Doppelseitigkeit des Prozesses. In der Literatur sind folgende Angaben über die Häufigkeit der Doppelseitigkeit der O.d.c.i. verzeichnet: Brandes 31,5%, Krukenberg 15%, Legg 12,5% und Perthes 40%.

Das Auftreten der Calvé-Legg-Perthes'schen Osteochondritis ist ferner gepaart mit kongenitalen Deformitäten beobachtet worden. So führen unter anderen Brandes und Perthes Fälle von O.d.c.i. mit kongenitaler Luxation der anderen Hüfte an; auch diese Fälle sind uns aus unserem Material bekannt. Spišić beobachtete außerdem häufiges Vorkommen einer Spina bifida bei seinen Osteochondritis-Patienten. Zaaijer sah die O.d.c.i. mit Patellarmißbildungen, beziehungsweise mit Ossifikationsanomalien am Calcaneus auftreten.

In einem gewissen Mißverhältnis zu den klinischen Erscheinungen steht das Röntgenbild der O.d.c.i. Oft lassen sich bei nur angedeuteten Beschwerden der Patienten bereits weitgehende röntgenologische Ver-

änderungen der Hüftknochen finden. So ist es verständlich, daß erst genaueste Beschäftigung mit den Röntgenbefunden der O.d.c.i. die Einsichten über den Verlauf und das Wesen dieses Krankheitsbildes weitgehend gefördert hat. Es sei erlaubt an dieser Stelle nur kurz im Allgemeinen über die Röntgenologie der O.d.c.i. zu berichten, da wir im weiteren Verlauf der Arbeit auf die einzelnen Veränderungen genauer einzugehen haben werden. Das Wesen der Osteochondritis Calvé-Legg-Perthes könen wir im Auftreten subchondraler Aufhellungen im Röntgenbild erblicken. Diese kalksalzarmen Bezirke lokalisieren sich sowohl im oberen Femurteil proximal und distal von der Epiphysenlinie, als auch in der Hüftpfanne (H a g l u n d) und bilden den pathologisch-anatomischen Befunden entsprechend Knorpelinseln (Z a a i j e r und T e n d e l o o) oder nekrotische Bezirke (A x h a u s e n, F r ü n d, H e i t z m a n n, K o n j e t z n y), die eine abnorme Weichheit der betroffenen Teile bedingen und es somit den statischen Kräften ermöglichen, eine Deformierung herbeizuführen. Die Zerstörungsprozesse haben nicht absolut progredienten Charakter, vielmehr bleiben sie einmal stehen und machen der Regeneration Platz. Die Knochenstruktur der betroffenen Bezirke stellt sich wieder her, der Kalksalzgehalt nimmt normale Verhältnisse an. Nur die stattgehabten Deformierungen sind irreparabel und bleiben bestehen. Die noch vorhandene und nunmehr bleibende Einschränkung der Beweglichkeit, es handelt sich um Abduktions- und Rotationsbehinderung, ist von den Deformierungen des Kopfes und der Pfanne, sowie vom Grad der sich im Verlauf der O.d.c.i. oft ausbildenden Coxa vara abhängig.

Die Ätiologie der Osteochondritis deformans coxae iuvenilis.

Die allgemeinen Bemerkungen wären unvollständig, ließen wir die Frage nach der Ätiologie der Osteochondritis Calvé-Legg-Perthes aus. Ihre Beschreibung und Abgrenzung erfuhr die Osteochondritis deformans der Hüfte durch die Autoren, deren Namen sie trägt. Aber schon im Jahre 1897 ist das Leiden von M a y d l beschrieben worden, ohne jedoch eine eigene Stellung unter den Erkrankungen der Hüfte zu erhalten. Dieses Verdienst fällt P e r t h e s zu, der anfänglich (1910) die Osteochondritis deformans mit der Arthrosis deformans der Hüfte identifizierte, später aber die Sonderstellung der Krankheit erkannte und sie auf dem Chirurgenkongreß 1913 als Morbus sui generis prokla-

mierte. Bis dahin und noch darüber hinaus wurde die O.d.c.i. den tuberkulösen Koxitiden beigerechnet, oder als ein dem Malum coxae senile analoges Leiden gedeutet (Bargellini, Kreuter, Pommer, Zesas u. a.).

Waldenström beschrieb die O.d.c.i. 1909 und 1910 als den oberen tuberkulösen Collumherd. Diese Anschauung gab Waldenström später auf und bekannte sich zu einer auch von Lexer vertretenen Genese durch Ernährungsstörungen infolge Verschluß der oberen Schenkelhalsarterie; eine Theorie, der wir uns weiter unten noch genauer zuwenden werden.

Ein ätiologisches Moment, das viele Autoren in den Vordergrund rücken, ist das Trauma.

Hoffa nahm ein einmaliges schweres Trauma zur Auslösung der O.d.c.i. als notwendig an. In der Literatur finden sich Fälle, wo ein solches Moment unzweifelhaft das Leiden ausgelöst hat, jedoch häufen sich die Anamnesen, wo von einem Trauma nichts berichtet wird. So erschien es naheliegend, das Hauptgewicht auf die Summe der Traumen des täglichen Lebens zu legen. Dies hoben Frangenheim, Schwarz, Sundt und Zesas hervor; ihnen jedoch die Rolle eines ursächlichen Momentes beizulessen, erschien anderen Autoren nicht angängig. Dem Trauma kam nunmehr eine auslösende Rolle zu, während andere Momente als ursächlich in den Vordergrund gestellt wurden. Hierbei sollte es sich in der Hauptsache um Ernährungsstörungen der Epiphyse handeln.

Schmidt schuldigt kleine sich wiederholende Traumen einer Coxa-vara-Bildung an, die ihrerseits Ernährungsstörungen der Epiphyse setzt. Legg denkt an eine traumatische Schädigung der Durchblutungsverhältnisse der Epiphyse, die dadurch in Stand gesetzt wird, statischen Kräften nachzugeben. Widerroë verlegt den Angriffspunkt des Trauma in die Wachstumsfuge, die eine Verschiebung mit folgender Gefäßabknickung erfährt. Eine traumatische Genese, sofern sie wirklich Gefäßläsionen setzt, lassen Aschoff, Axhausen und Heitzmann zu, denken jedoch daneben an die Möglichkeit einer Embolie der epiphysären Gefäße, während Amstad, Ludloff und Schoonevelt neben dem Trauma infektiöse Gefäßschäden annehmen. Ähnlich erblickte anfänglich Perthes in der traumatischen oder infektiösen Gefäßschädigung die Ursache der O.d.c.i.

Calvé und Fromme erklären unter anderen die Entstehung der O.d.c.i. durch das Vorhandensein einer Rachitis oder Spätrachitis, die

eine abnorme Weichheit der knöchernen Hüfte bedingt. Hierdurch können Deformierungen statthaben, oder eine Verschiebung der Epiphysenlinie hat Zirkulationsstörungen zur Folge.

Auch Elmslie, Freund, Haas, Schulthes, Vulliet sehen in der O.d.c.i. eine Rachitis der Hüfte. Ähnlich drücken sich Hackenbroch, Sourdat und Wagner aus, während Nieber und Valentin nur den Zusammenhang mit der Rachitis für möglich halten.

Kornew fand bei seinen 11 Fällen auf Grund der Manoilow-Reaktion bei der O.d.c.i. eine Störung des Eiweißstoffwechsels für ursächlich.

Calot leugnet die Existenz der O.d.c.i. als eines Leidens sui generis und sieht in ihr die statische Folge einer kongenitalen Subluxation des Femur. Für die Deformierungen führt er zwei Gründe an: eine abnorm gebildete Pfanne und einen weichen, mit Ernährungsstörungen behafteten Femurkopf. Das Hauptmerkmal des Leidens erblickt Calot in der primär abnormen Pfannenform, die er als „cotyl en demi citron" beschreibt.

Diese Ansicht vertrat ferner Colleu. Einige weitere Autoren, darunter Spitzy meinten diese primäre Subluxation ebenfalls zu finden und schlossen sich der Meinung Calot's an, während Korwin die Subluxationszeichen bei beginnender O.d.c.i. sah, sie aber für einen relativ häufigen Typus im Bereiche des Normalen anspricht.

Ebenfalls von einer primären Deformität der Pfanne als Ursache der O.d.c.i. ging Murk Jansen aus, der diese in einer medialen Verschiebung und Neigung des Os ischii im Varussinn erblickte. Das Ischium varum solte eine statische Insuffizienz einer solchen Hüfte bedingen, die zur Deformierung des Kopfes und dessen Anpassung an die Pfannenform führte.

Eine wichtige Rolle legt auch van den Steen van Ommeren der falschen Belastung infolge bestehender Subluxation bei, wenn er auch die Ursache selbst in einer medulären Dystrophie erblickt. Hesse glaubt an eine zentrale Vasomotorenneurose, die die Osteochondritis der Hüfte bedingt. Der neurogenen Entstehung der O.d.c.i. pflichten weiter Hoffa, Köhler, Landwehr, Rhonheimer, Tichy und Zesas bei.

Beobachtungen, die Läwen 1909 an Kretinenskeletten machte, bei denen er Veränderungen der Hüfte im Sinne einer Osteochondritis deformans vorfand, lenkten die ätiologischen Annahmen auf das Gebiet der inneren Sekretion. Hier waren es die inkretorisch bedingten Ossifikationsstörungen, die den osteochondritischen Veränderungen der Hüfte zu Grunde lagen. Zur Auslösung der Prozesse genügen bereits Traumen des täglichen Lebens und die funktionelle Beanspruchung, denen eine solche Hüfte nicht gewachsen ist (Sundt).

Kostlivy, Läwen, Liek, Roth, von Seemen, Sorell berichten von O.d.c.i. bei Hypothyreosen. Klar beobachtete osteochondritische Hüftveränderungen bei Myxödem, während Brandes einen Fall Calvé-Legg-Perthes'scher Osteochondritis bei Myxödem und Mongolismus sah. Büttner, Erkes, Drehmann, Riedel, Schmidt sahen Osteochondritiden bei Kindern vom Typus adiposogenitalis. Dorn und Dehn berichten von Beobachtungen deformierender Hüftprozesse osteochondritischer Natur bei älteren hypophysären Zwergen. Von großem Interesse ist der Fall von Lieschies und Sellheim, die bei einem 21jährigen kastratoiden Mädchen einen Spät-Perthes der Hüfte sahen, der prompt auf Inplantation funktionstüchtigen Ovarialgewebes zurückging. Assmann nennt einen kastratoiden Mann, der eine doppelseitgie O.d.c. aufwies. Zuletzt sei noch der Fall von Halpern und Nisnjevič zitiert. Hiebei handelt es sich um den Sektionsbericht eines Patienten (28 J.), der pluriglanduläre Störungen neben einer O.d. der Hüfte, gepaart mit anderen symmetrischen Systemveränderungen bot. Müller und Sandoz weisen eindeutig auf die nicht zu unterschätzende Bedeutung der endokrinen Störungen für die Ätiologie der O.d.c.i. hin.

Eine Reihe von Autoren glauben das Hauptgewicht auf eine kongenitale Ossifikationsanomalie verlegen zu müssen, oder erblicken in der O.d.c.i. den Ausdruck einer sich postfötal manifestierenden fehlerhaften Anlage der Hüfte. Brandes führt die Doppelseitigkeit der O.d.c.i., ihr kombiniertes Vorkommen mit der Luxatio coxae congenita und letzten Endes ihr bisweilen beobachtetes familiäres Auftreten als Beweis für ihre Kongenitalität an. Die Ursache der O.d.c.i. ist entweder ein hypoplastischer oder dystrophischer Zustand der Hüfte.

Erlacher, Yvernault, Lehmann sehen die Ursache der O.d. der Hüfte auch in kongenitalen beziehungsweise konstitutionellen Momenten, es bedarf jedoch der Infektion, des Traumas oder der Ernährungsstörung um das Leiden auszulösen. Zaaijer erklärt das Zustandekommen der O.d.c.i. durch eine verzögerte Osteogenese, deren Aus-

druck die Knorpelinseln des osteochondritischen Schenkelkopfes sind. Sie bilden eine kongenitale Anomalie der Ossifikation. Einer ähnlichen Erklärung neigte später auch Perthes zu. Nové-Josserand und Vogel legten dem Leiden eine Störung des osteoblastischen Parenchyms bei, während Lenormant in der O.d.c.i. einen Entwicklungsfehler nach der Art der multiplen Exostosen sah, deren Grundlage in einer Ektopie des Epiphysenknorpels gegeben ist. Ely und Söderlund nehmen ebenfalls eine Hypoplasie der Knochenkerne der Hüfte als Ursache an.

Freilich findet die Mannigfaltigkeit der ätiologischen Theorien ihre Erklärung einerseits in der Rätselhaftigkeit der Vorgänge der O.d.c.i., andererseits ist sie aber in der Natur des Leidens begründet, das keine einheitliche Erklärung zuläßt. De Quervain zog die Verschiedenheit der Ursachen der O.d.c.i. in Erwägung.

Nach Francillon und Sandoz bildet die O.d.c.i. eine radiographische Reaktionsweise des wachsenden Knochens auf eine Reihe verschiedener Noxen — und tatsächlich liegt der O.d.c.i. keine einheitliche Genese zu Grunde, vielmehr müssen wir sie als ein Symptomenkomplex auffassen. Eine ursächlich wichtige Rolle kommt der Ernährungsstörung der Epiphyse für das Zustandekommen einer nicht sehr ausgedehnten Gruppe von deformierenden Osteochondritiden der Hüfte zu. Diese Gruppe ist traumatisch-vaskulärer Genese. Für deren Vorhandensein legen in der Literatur zwei Fälle von Perthes und Rehbein Zeugnis ab, die das Auftreten der O.d.c.i. nach traumatischer Luxation der Hüfte auftreten sahen. Diese Fälle sind von den Deformierungen nach Reposition angeborener Hüftverrenkungen völlig verschieden. Ob hier dem Ligamentum capitis femoris in der Auslösung der Ernährungsstörungen Bedeutung zukommt, erscheint uns zweifelhaft. Wir stützen uns hierbei auf die Untersuchungen Francillon's, der bei der Luxatio coxae congenita oftmals eine Obliteration oder ein Fehlen des Ligamentum capitis femoris vorfand. Die Bedeutung dieses Ligaments wurde bereits von Hyrth und Lexer in Zweifel gezogen. Die Ernährung der Epiphyse scheint vielmehr durch die Kapselgefäße gewährleistet zu sein. Daß Deformierungen nach Art der O.d.c.i. durch Ernährungsstörungen verursacht werden können, erscheint uns durch die Versuche von Bonn, Cordes, Müller und Nußbaum bewiesen. Histologische Befunde experimentell traumatisierter Hüftgelenke ergaben lediglich Gefäßschädigungen (Cordes).

Ein Trauma, das eine O.d.c.i. auslöst, muß notwendig Läsionen der Kapselgefäße setzen. Daß den kleinen Traumen des täglichen Lebens diese Eigenschaft zukommt, erscheint uns höchst unwahrscheinlich. Eine praktische kleine Gruppe bilden jene Fälle von O.d.c.i., deren Gefäßschäden durch bakterielle Infektion verursacht werden, was an und für sich durchaus möglich ist. So beschrieben Amstad, Axhausen, Brandenstein, Brandes, Calvé, Frieder, Negroni, Perthes, Riedel, Sorell, Sundt, Taylor, Wolfsohn das Auftreten der O.d.i. der Hüfte nach Infektionskrankheiten. Die Annahme von Gefäßschädigungen reicht als Erklärung der Ursache osteochondritischer Kopfdeformierungen vollkommen aus, sie vermag aber durchaus nicht die gleichzeitigen Prozesse der Pfanne verständlich zu machen. Hierin sehen wir einen Hinweis darauf, daß es außer dem Trauma mit Gefäßläsion oder Infektion mit Zirkulationsstörungen noch andere Ursachen gibt, die eine O.d.c.i. herbeiführen können. In gleicher Richtung spricht auch das doppelseitige Auftreten des Leidens, da man kaum geneigt sein wird, unter Berücksichtigung des prozentualen Vorkommens der Doppelseitigkeit hier einen bloßen Zufall anzunehmen. Zu Unrecht scheint uns die Annahme einer Rachitis oder Rachitis tarda als Ätiologie der O.d.c.i. zu bestehen, da wir an unseren Patienten keine Zeichen dieser Erkrankung finden. Das Gleiche geben auch Caan, Eden, Perthes, Riedel, Vogel u. a. an. Gänzlich unwahrscheinlich erscheint uns die Annahme primärer Pfannendeformierungen als Ursache der O.d.c.i. Wir können in keinem unserer Fälle weder eine primär halbzitronenförmige Pfanne mit Subluxation des Femur, noch ein primäres Ischium varum feststellen. Wir müssen auf Grund unseres Materials und der Literatur (Gaugele, Harrenstein, Kargus, Max Lange) diese Deformierungen, als im Lauf der O.d.c.i. entstanden, ansehen und möchten kurz darauf hinweisen, daß jenes Material, das die primäre Pfannendeformität und eine daraus resultierende primäre Subluxation der Hüfte beweisen sollte, zum größten Teil dem Stadium der Regeneration angehört und somit nicht beweiskräftig ist, während die Beschreibung des primären Ischium varum auf einem Projektionsfehler beruht (Boerema, Scholz).

In dem doppelseitigen Auftreten der O.d.c.i. sehen wir einen Hinweis auf eine endogene Entstehung des Leidens. Diesen Hinweis stützen

die Beobachtungen von Brandes, Calvé, Eden, Kaiser, Kehlbrill, Kirste, Küttner, Müller, Perthes-Schwarz, Wagner, die die O.d.c.i. auch familiär auftreten sahen. Ferner legt das häufige Vorkommen der O.d.c.i mit Störungen des endokrinen Apparates den Gedanken nahe, darin die Ursache der Osteochondritis d.c.i. zu erblicken. Wir halten es für durchaus möglich, daß die Unterfunktion der Genitaldrüsen oder der Glandula thyreoidea eine Verlangsamung der Ossifikation bedingt, wodurch die Hüftknochen eine abnorme Weichheit erlangen und so zu Deformierungen Anlaß geben. Solche Fälle konnten wir in unserem Material beobachten und glauben, daß die O.d.c.i. auf endokriner Basis eine nicht geringe Gruppe der deformierenden Osteochondritiden der Hüfte darstellt. Bemerkenswert erscheinen uns die Beschreibungen von Brandes und Perthes, die die O.d.c.i. gepaart mit einer kongenitalen Luxation der Gegenseite auftreten sahen, Fälle, die uns aus eigenen Beobachtungen bekannt sind; ferner die abwechselnde Heredität der Luxatio coxae congenita mit der Osteochondritis der Hüfte, von der Nieber berichtet. Anzunehmen, daß die O.d.c.i. der nicht luxierten Seite auf einer Mehrbeanspruchung (Waldenström) beruht, erscheint uns sehr unwahrscheinlich. Wir möchten in diesen Beobachtungen vielmehr einen Hinweis auf einen möglichen Zusammenhang beider Leiden sehen. In letzter Zeit hat Francillon darauf hingewiesen, daß wir eine gewisse Anzahl Fälle von O.d.c.i. im Sinne einer Hypoplasie der formsichernden Faktoren der Hüfte auffassen müssen, die postfötal zum Ausdruck kommt. Interessant ist ferner die Tatsache, daß unser Material besonders ausgesprochene Fälle von O.d.c.i. mit auffallender Pfannenbeteiligung aus den Luxationsgebieten Sachsen und Westerwald enthält. Bei dem Material der Zwickauer Klinik können wir nur in 14¼% der Fälle von isoliertem Kopf-Perthes sprechen. Die 4 ausgesprochenen Fälle von Pfannen-Perthes der Wiesbadener Klinik stammten alle aus dem Westerwald. Aus der Gesamtzahl der Fälle derselben Klinik mit Pfannenmitbeteiligung entfielen auf den Wersterwald 50%, den Untertaunus 28½%, den Maintaunus 14¼%, den Kreis Wiesbaden-Land 7% der Fälle. So glauben wir eine weitere Gruppe deformierender Osteochondritiden der Hüfte abgrenzen zu können, die eine nahe Verwandtschaft zur Luxatio coxae congenita zeigt.

Das Röntgenbild der Osteochondritis deformans coxae iuvenilis.

Trotz der Schwierigkeit die Patienten frühzeitig der Röntgenographie zuzuführen, gelang es manchen Autoren nicht nur Röntgenbilder des ersten Anfangsstadiums der O.d.c.i., sondern auch der praemorbiden Hüften zu erhalten. So berichtet K a r g u s von einem Fall doppelseitiger O.d.c.i., dessen linke Hüfte 2 Jahre nach der Erkrankung der rechten eine typische O.d.c.i. aufwies. Das erstgemachte Röntgenbild zeigt eine eindeutige deformierende Osteochondritis der rechten Hüfte, während die linke Hüfte ideale Verhältnisse bietet. Wir dürfen also annehmen, daß die Hüften, die an Osteochondritis deformans erkranken nicht notwendig primäre Formabweichungen von der Norm besitzen müssen, vielmehr eine wohlgeformte Epiphyse und eine normal tiefe, gut sphärische Pfanne haben. Freilich kann es der Fall sein, daß eine O.d.c.i. einmal an einer primär subluxierten Hüfte zum Ausdruck kommt.

Das Studium der röntgenologischen Veränderungen der O.d.c.i., das sich lange Zeit ausschließlich den Epiphysen- und Collumänderungen zuwandte, hat es möglich gemacht, typische Phasen der Calvé-Legg-Perthes'schen Erkrankung aufzudecken. So unterschieden A m s t a d, F r e u n d, P e r t h e s, W e l s c h, S a n d o z, S c h m i d t im Ablauf der O.d.c.i. eine Reihe von Stadien. Wenn ihre Übergänge auch fließend sind, so scheinen sie doch vollkommen zu recht zu bestehen. Nach Durchsicht der vorhandenen Einteilungen haben wir es für richtig befunden, den Ablauf der O.d.ci. in drei Stadien einzuteilen. *Das erste Stadium:* das Stadium der S k l e r o s e oder der K o m p r e s s i o n. In diesem Frühstadium braucht die Kopfkalotte in ihrer Höhe noch gar nicht reduziert zu sein. Sie tritt im Röntgenbild wesentlich schattenreicher als ihre Umgebung in Erscheinung, wobei die Strukturzeichnung bisweilen einer diffusen Verdichtung Platz macht. Diese anfangs nur für die Epiphyse beschriebene Verdichtung läßt sich selbstredend auch an der Pfanne feststellen. Allerdings ist sie an der Epiphyse am augenfälligsten. Die pathologisch-anatomischen Vorgänge, die diesen Veränderungen zu Grunde liegen, glauben wir, entsprechend unserer Auffassung von der O.d.c.i., als eines Leidens nicht einheitlicher Genese, ebenfalls nicht einheitlich annehmen zu können. Bei einer Zahl der Osteochondritiden der Hälfte, bei denen die Ernährungsstörungen im

Vordergrund stehen, wird die Verdichtung der Epiphyse durch eine vermehrte Kalksalzablagerung aus dem Blut in den nekrotischen oder nekrobiotischen Gewebsbezirken verursacht (Schmidt, Wideroe). Pollwein, Rössner, Weil sehen den Grund hierzu in einer Haematoidinablagerung in diesen Bezirken infolge Zirkulationsstörungen, was eine vermehrte Kalksalzablagerung veranlaßt (Ligna c). Entsprechend ihrer pathologisch-anatomischen Auffassung der O.d.c.i. legen auch andere Autoren das Hauptgewicht auf die Ernährungsstörungen als Ursache der Sklerosierung der Epiphyse, während Schwarz an Kalkablagerungen aus den nekrotischen Bezirken in die Umgebung glaubt. Freund will die Verdichtung auf eine mechanische Kompression zurückführen. Diese Annahme hat aber keine allgemeine Gültigkeit, da sich die Verdichtung auch bei normaler Kopfform findet.

Das zweite Stadium: das Stadium des Abbaues und der Deformierung führt zu einschneidenden Veränderungen am oberen Femurteil und der Pfanne. Die Kopfkappe unterliegt einem scholligen Zerfall. Am Röntgenbild erkennt man merkwürdige Verdichtungs- und Aufhellungszonen, die im Bereich der Epiphyse, des Collum oder der Pfanne liegen. Die Kopfkappe ist der Belastung oder dem Muskelzug nicht mehr gewachsen, sie sinkt zusammen, wobei sie ihre normale Rundung verliert. An der Pfanne erkennt man die gleichen Veränderungen in wechselnder Stärke. In den Aufhellungen sehen wir die Folge der im Knochen stattfindenden Resorptionsvorgänge, wodurch dessen Tragfähigkeit beeinträchtigt wird und für die Deformierung günstigen Boden schafft. Diese Vorgänge sind nicht absolut progredient, sie bleiben vielmehr nach einer bestimmten Zeit stehen, um durch Regenerationsvorgänge abgelöst zu werden.

Das dritte Stadium: das Stadium der Reparation wird eingeleitet durch das Einwachsen gesunder Knochenbälkchen in die nekrotischen Partien des Knochens, was in einer eigenartigen Unruhe des Röntgenbildes zum Ausdruck kommt. Dieses erste Moment des letzten Stadiums wurde seines Aussehens wegen oft als das Stadium der Fragmentaiton der Epiphyse beschrieben. Die Bestrebungen des Knochengewebes seine ursprüngliche Struktur wiederherzustellen, die Defekte durch Knochenwachstum auszufüllen, greifen mehr und mehr um sich. Die Bälkchenzeichnung stellt sich langsam her, der ganze Femurkopf und die Hüftpfanne konsolidieren.

Freund gibt nach dem von ihm beobachteten Material, bei einer Therapie mit Hüftgehgipsverband eine Dauer dieser Prozesse von 2 bis 1½ Jahre an. Nach seiner Meinung ist ein Kopf, der im 5. Vierteljahr einen guten Kalkgehalt erlangt hat, im 6. Vierteljahr als gesund anzusehen. Pollwein schätzt die Zeit, in der die obigen Stadien durchlaufen werden auf etwa 4 Jahre. Perthes und Welsch nehmen bis zur Rekonstruktion des Kopfes eine Zeit von 4½ Jahren an. Nach unserem Material glauben wir die Zeit nicht zu kurz annehmen zu müssen, wenn wir den Hüftkopf und die Pfanne vollkommen konsolidiert der Belastung aussetzen wollen und schließen uns eher der Annahme einer 3—4-jährigen Frist an.

Je nach der Schwere der abgelaufenen Prozesse und dem daraus resultierten Grad der Deformierung gelingt eine bessere oder schlechtere Wiederherstellung der Kopfform, ebenso wie der Pfanne, von der jedoch im Zusammenhang berichtet werden soll. So war Perthes im Stande von zwei typischen Endausgängen der O. d. c. i. im Bezug auf die Kopfform zu sprechen: 1. Ausgang in Kugelform der Epiphyse, 2. Ausgang in Walzen- oder Pilzform der Epiphyse. Bei dem ersten Typus handelt es sich um geringere Deformierungen der Kalotte, sodaß die ursprüngliche Kugelform derselben annähernd erhalten bleibt, während es sich bei dem zweiten Typus um erhebliche Formveränderungen der Kalotte handelt. Die Zerstörungsprozesse und die anschließenden Deformierungen können die Epiphyse derart verunstalten, daß sie annähernd die Form einer Walze annimmt, oder so über den Hals gequetscht wird, daß sie mit ihren Rändern den Hals überragt und so an einen Pilzhut erinnert. Es leuchtet ein, daß der zweite Ausgangstypus eine wesentlich schlechtere Prognose hat. Er gestattet nur eine eingeschränkte Beweglichkeit der Hüfte und zieht nicht selten eine Arthrosis deformans nach sich. Max Lange konnte an seinem Material aufzeigen, daß bei geeigneter Therapie nur 16% der Fälle diesen Ausgangstypus bieten.

Selten gehen die femoralen Veränderungen isoliert an der Epiphyse vor sich, sie sind meist von Veränderungen am Collum femoris begleitet. Bevor wir jedoch von den Deformierungen des Schenkelhalses sprechen, seien noch zwei typische Befunde der O. d. c. i. erwähnt. Im Verlauf des zweiten Stadiums tritt eine deutliche

Verbreiterung des Gelenkspalts ein. Sie hat oftmals vor der Deformierung der Epiphyse statt, sodaß sie in vielen Fällen für die Diagnose führend sein kann. Die Verbreiterung des Gelenkspalts glaubten Sorell und Mouchet durch einen Gelenkerguß erklären zu können. Mérine und Nußbaum führen die Verbreiterung auf eine Strahlendurchlässigkeit des peripheren Kopfanteils zurück. Wir glauben darin den Ausdruck der Kalksalzverarmung der Epiphysenperipherie sehen zu können. Eine andere Veränderung betrifft die Epiphysenlinie; sie fällt wohl auch in das zweite Stadium der O. d. c. i. und äußert sich ridiographisch im Verwaschensein der Wachstumsfuge, die später zersprengt, in Lamellen aufgeteilt erscheint, um mit dem Ende der osteochondritischen Prozesse wieder scharfe Konturen zu erlangen. Erwähnenswert ist, daß die autoptisch beschriebenen Knochenherde der Epiphyse oftmals mit dem Fugenknorpel in Verbindung stehen (Zaaijer).

Aufhellungen findet man auch im Bereiche des Schenkelhalses, sie scheinen ebenfalls mit der Epiphysenlinie in Verbindung zu stehen, da es sich hierbei um nekrotische Bezirke zu handeln scheint, sagen wir besser, daß sie bis an die Wachstumsfuge reichen. Einen solchen Fall konnten wir beobachten. Es sei kurz der Röntgenbefund wiedergegeben:

J. L., 11 J. Das Röntgenbild zeigt eine O.d.c.i. im Stadium der Reparation. 27. 3. 1925. Im oberen Teil des Collum eine viereckige Aufhellung bis in die Mitte des Halses reichend, von einem schattenreichen Wall umgeben. 5. 9. 1926. Die Aufhellung ist nicht mehr sichtbar, die Strukturzeichnung ist hergestellt. Unmittelbar unter der Fuge noch schattenreichere Bezirke. 18. 1. 1928. Das obere Femurende erscheint völlig konsolidiert, guter Kalksalzgehalt, Bälkchenzeichnung stellt sich in normaler Form wieder her.

Müller beschreibt in einer Veröffentlichung diese Zerstörungen des Halses als typisch, sie lokalisieren sich gegenüber dem Os ischii zu einer Zeit, wo am Kopf röntgenologisch noch wenig zu sehen ist. Man erkennt diese Prozesse am besten auf Aufnahme in Lauenstein-Lage. Auch Sandoz, Waldenström u. a. beschrieben diese Halsprozesse. Interessant ist die Folge dieser osteochondritischen Prozesse der Halspartie. Infolge der Erweichung im Bereiche des Collum femoris kommt es zur Verschiebung oder zum Zusammenbruch dieser Partien.

die Kalotte erhält somit auf der lateralen Seite eine ungenügende Unterstützung, sodaß sie abkippen kann und uns das Bild einer Coxa valga capitalis bietet. Drehmann beschrieb diese Zustände und führte die weiteren Deformierungen der Epiphyse auf das zu Stande kommen der C. v. c. zurück. Wir konnten ein Nacheinander der Hals- und Kopfprozesse in unserem Fall nicht beobachten. Beachtenswert ist ferner an diesem Fall die Gestalt der Epiphysenlinie in Form eines Kommas. Meyer beschrieb diese Form der

O. d. c. i. sin., Halsprozeß. Fall J. L., 11 J. Rö: 27. 3. 25.

Epiphysenlinie, als typisch für eine Coxa vara statica, die auch in diesem Fall besteht.

Bei der größten Zahl, der uns zur Verfügung stehenden Fälle konnwir eine Coxa-vara-Bildung im Verlauf der O.d.c.i. feststellen. Ihr Vorhandensein ist bereits von Maydl, dann von Fröhlich, Lapointe, Mouchet, Perthes, Rottenstein, Stieda u. a. beschrieben und als sekundär gedeutet worden, während Brillonet, Drehmann, Mérine, Sorell sie leugnen.

Waldenström spricht von einer scheinbaren Coxa vara infolge

Substanzverlust des oberen Schenkelhalsanteils und einer Verbiegung des unteren. Sundt beobachtete neben der Bildung einer Coxa vara Kalksalzverlust, der für ihre Entstehung eine Erklärung abgibt. Auch Zaaijer konnteCollumveränderungen feststellen, die zu einer Coxa vara des Halses und einer Coxa valga des Kopfes führten, eine Beobachtung, die Sandoz ebenfalls beschrieb und die uns aus unserem Material bekannt ist. Max Lange sah sie in seinem Material fast in jedem Fall. Wir beobachteten unter unseren Fällen in 45¼% eine leichte bis schwere Coxa-vara-Bildung des Halses, während weitere 32¼% sowohl eine Coxa vara des Halses, als auch eine Coxa valga capitalis hatten; 22½% wiesen keine Schenkelhalsveränderungen auf. Wir nehmen hier den Einfluß der Ossifikationsstörung in Abhängigkeit von einem innersekretorischen Defekt an, die eine abnorme Weichheit des Knochens bewirkt und so unter der Wirkung der Belastung oder des Muskelzuges zu einer Coxa vara statica führt. Darin glauben wir auch die Erklärung zu sehen, daß nicht alle Osteochondritiden der Hüfte eine Coxa vara davon tragen. In diesem Zusammenhang erwähnen wir kurz, daß im Röntgenbild der gesamte obere Femurteil kalksalsärmer erscheint. Diese Kalksalzarmut beobachteten in einer Anzahl Fälle Chassard, Sandoz, Sachatschieff und Sund über den Bereich des Femurendes hinaus. Zu der Bildung einer Coxa vara statica bei der O.d.c.i. gehört auch nicht selten eine plumpe Verdickung des Halses. Wir beobachteten unter den Fällen, die eine Coxa-vara-Bildung aufwiesen, diese Veränderung in etwa 90%, während die restlichen 10% einen schlanken Hals mit Coxa-vara-Stellung aufwiesen. Wir sehen darin den Ausdruck einer vermehrten, periosatlen Ossifikation, die bestrebt ist der Verbiegung durch Knochenanbau zuvor zu kommen. Wesentlich ist es bei der Beurteilung der Röntgenogramme in Bezug auf diese Veränderungen an die Möglichkeit der röntgenologischen Täuschung zu denken. Eine abnorme Form des Halses kann durch eine Rotationsstellung des Beins vorgetäuscht werden, während die Exposition bei seitlich verschobenem Fokus eine Hälfte der Aufnahme schattenärmer erscheinen lassen kann. Wir glauben die wirklich bestehenden Veränderungen des Femurhalses unmittelbar dem Wesen einer bestimmten Gruppe von Osteochondritiden der Hüfte zurechnen zu können und glauben den Begriff der O.d.c.i. darüber hinaus bereichern zu können, nachdem wir die Betrachtung der Pfannenveränderungen haben folgen lassen.

Die Pfannenveränderungen im Laufe der Osteochondritis coxae iuvenilis.

Schon Maydl beschrieb in seinen Fällen, die später als Osteochondritiden der Hüfte erkannt wurden, Formveränderungen der Pfanne, die er jedoch auf sekundäre Deformierungen infolge funktioneller Anpassung an die Kopfveränderungen zurückführte. Später beobachtete Levy Pfannenveränderungen, schenkte ihnen jedoch nicht die gebührende Aufmerksamkeit. Auch Perthes und Schwarz kannten Pfannenveränderungen und beschrieben sie, nachdem die Osteochondritis deformans c. i. als Leiden eigener Genes proklamiert war, als sekundäre Umbauprozesse der Pfanne. Sie achteten im Wesentlichen nicht auf die Einzelheiten der Pfannendeformierungen, da sie ja nur Anpassungserscheinungen an die veränderte Kopfform darstellen sollten. Hier wurde eine Ansicht ausgesprochen, die von vielen Autoren bestätigt und geteilt wurde. So beschrieben Caan, Freund, Jores, Konjetzny, Krukenberg, Lehmann, Lindemann, Meyer, Nagasaka, Pollwein, Siemens, Scholz, Spassoiévitch die Pfannendeformierungen als sekundär. Die im Pfannenbereich auftretenden Aufhellungen sind der Ausdruck einer Kalksalzverarmung infolge sekundären Umbaues der Pfanne, zwecks funktioneller Anpassung an den deformierten Kopf. Aus diesen Bestrebungen resultiert eine Abflachung und Schrägstellung der Pfanne und des oberen Pfannendachs. Ist eine Subluxationsstellung die Folge einer abgelaufenen O.d.c.i., so kommt es mitunter zur Bildung einer neuen Pfanne. Eine solche Pfannenwanderung wurde zuerst von Perthes beobachtet und beschrieben. Freund und Irrmann geben an, Pfannenveränderungen genannter Art nur im Spätstadium zu sehen, woraus sie ihre sekundäre Natur ableiten.

Calot, Colleu, Murk Jansen fassen die Formabweichung der Pfanne als eine primäre Deformität auf und sehen in den Veränderungen der Epiphyse und des Halses sekundäre Prozesse hervorgerufen durch statische Insuffizienz. Die zur O.d.c.i. Anlaß gebende Pfanne weist typische Veränderungen auf, sie ist in der Längsachse ausgezogen, somit ovalisiert, der Schenkelkopf hat sich von der Tränenfigur entfernt, die ihm nicht mehr die Möglichkeit gibt, an ihr zu gleiten. Die Pfanne zeigt in ihrem oberen Anteil eine zweite Etage — die eigentliche Gleitfurche, die ihr das Aussehen einer halben Zitrone

verleiht. Dieser Zustand entspricht einer Subluxation der Hüfte infolge Pfannendeformität, der primär vorhanden ist und im Laufe der Zeit zu beschriebenen Veränderungen des oberen Femurendes führt. Die Pfanne weißt ferner noch bemerkenswerte Eigenschaften auf: sie ist in ihrem Bodenanteil rauh und unregelmäßig in der Begrenzung. Es hat den Anschein, als stünden Kopf und Pfanne nebeneinander, statt gut ineinander gefügt zu sein. So beschreiben Calot und Colleu die Deformität der Hüfte, deren Ursache eine Pfannenmißbildung ist. Murk Jansen legt das Hauptgewicht darauf, daß die Pfanne durch das Vorhandensein eines Ischium varum in ihrem distalen Teil zu weit ist. Diese kongenitale Deformität bedingt eine falsche Belastung, die er ähnlich wie Calot für das Zustandekommen der O.d.c.i. beschuldigt.

Sowohl die Annahme einer sekundären Entstehung der Pfannendeformierungen als Ausdruck funktioneller Anpassung, als auch die Annahme des primären Vorhandenseins einer verbildeten Pfanne haben zu einer Auseinandersetzung mit den Tatsachen im Schrifttum geführt. Wir glauben mit einer Reihe von Autoren, weder der ersten noch der zweiten Annahme auf Grund unseren Materials beipflichten zu können, möchten jedoch jene dritte Stellungnahme erst nach Beschreibung der beobachteten Pfannenveränderungen zitieren. Die Pfannenveränderungen bei der O.d.c.i. werden nur in einem kleinen Teil der Fälle vermißt, darauf hat Frangenheim hingewiesen, der nur selten Fälle sah, die eine intakte Pfanne boten. Kargus beschreibt, daß er in seinem Material von 31 Fällen in über drei Vierteln der Fälle Mitbeteiligung der Pfanne fand. Wir haben in weniger als einem Drittel unserer Fälle intakte Pfannen beobachten können, der Rest wies mehr minder schwer Strukturveränderungen und Deformierungen auf.

Das Vorhandensein von Pfannenveränderungen beschrieben, neben den obengenannten Autore Bargellini, Bergmann, Bibergeil, Bohéme, Brill, Erlacher, Edberg, Frangenheim, Hackenbroch, Hesse, Krukenberg, Küster, Natzler, Platt, Preiser, Riedel, Reiley, Roderick, Sandoz, Schulz, Walter, Weiß, Zesas und andere im Zusammenhang zu erwähnende.

Die erste Veränderung, die sich an der Pfanne manifestiert, ist eine unscharfe Konturierung derselben. Die Pfanne erscheint gleichsam verwaschen; die Vorgänge, die die Strukturzeichnung auszuwischen scheinen, lokalisieren sich meist in dem Dachanteil der Pfanne, jedoch werden sie auch in dem untere Abschnitt der Pfanne beobachtet, wo sie wegen der Projektionsverhältnisse nicht so deutlich an den Tag treten. Daneben ragen Wulstbildungen ins Innere der Pfanne vom Dach her vor. Diese ersten Veränderungen, die im Wesentlichen durch den Verlust der Bälkchenbezeichnung der Pfannenknochen charakterisiert werden, wurden von Amstad, Brandes, Chassard, Gaugele und Sandoz beschrieben. Wie wir bereits hingewiesen haben, stehen die Pfannenveränderungen in Analogie zu den beschriebenen Kopfveränderungen. An beiden läßt sich der typische Stadienablauf beobachten. So stehen diese ersten Pfannenveränderungen in engster Beziehung zu den Veränderungen am oberen Femurende im Stadium der Sklerose oder der Kompression und sind genau so zu erklären. Alsdann macht sich eine diffuse Kalksalzarmut der Pfanne bemerkbar (Sandoz, Sachatschieff). Diese Kalksalzarmut macht den Eindruck wolkiger Aufhellungen der Pfanne, kann jedoch mitunter umschrieben sein und mehr den Charakter einer Zystenbildung (Edberg, Gaugele) tragen. Diese Erscheinungen charakterisieren die Strukturveränderungen, die die Pfanne durchmacht, um dann einer Reihe von Formveränderungen günstigen Boden zu schaffen, am Ende deren sie sich wieder konsoldiert und ihre normale Bälkchenzeichnung und guten Kalksalzgehalt wiedererlangt. Diese Veränderungen gehören dem zweiten und dritten Stadium an. Unter den Formveränderungen der Pfanne steht an erster Stelle der Verlust der normalen Rundung des Daches. Das Pfannendach streckt sich, es stellt sich steil, wobei die Pfannendachneigung weit größer als der Normale Horwath'sche Winkel von 20° wird. Chassard konnte diese Veränderung in 23% seiner Fälle feststellen. Mit der Steilstellung des Daches geht eine Abplattung der Pfannendachspitze einher, die Chassard in 15% der Fälle beobachtete. Aber nicht nur das Pfannendach unterliegt Formveränderungen. Der Pfannenboden erfährt im Laufe der O.d.c.i. eine Verdickung, wodurch sich die Tränenfigur im Röntgenbild verbreitert. Diese Veränderung fand Chassard in 19% seiner Fälle. Die Ganze Pfanne wird im Verlauf dieser Veränderungen

in ihrer Längsachse ausgezogen, sie erscheint ovalisiert und erhält somit jene Form, die Calot mit der Form einer längsgeschnittenen halben Zitrone verglich. Diese Formabweichung hat Chassard in 23% seiner Fälle beobachten können.

Es bleibt uns nunmehr unser Material auf die Häufigkeit des Vorkommens dieser Pfannenveränderungen durchzusehen. Wir haben bei der Beurteilung der Deformierungen der Pfanne zwei Methoden angewandt, auf die wir kurz eingehen wollen.

Die erste Methode wurde von Horwáth angegeben und erlaubt es, die Steilstellung des Pfannendaches mathematisch zu erfassen. Zu diesem Zweck legt man eine Linie durch den Y-Spalt, so wie es die Zeichnung zeigt, eine andere Linie geht durch die beiden Endpunkte des Pfannendaches und bildet mit der ersten Linie einen Winkel, den Horwáth'schen Winkel, der die Neigung des Daches angibt. Eine ähnliche Methode gab Ludloff an, hierbei legt man eine Horizontale durch beide Y-Spalte und mißt dann den genau so, wie den oben entstehenden Winkel. Eine weitere Methode stammte von Hilgenreiner. Wir wählen die Horwáth'sche Methode, da uns nicht überall Beckenübersichtsbilder zur Verfügung standen. Die zweite Methode dient der Feststellung der Tiefe der Pfanne, sie wurde von Sandoz angegeben und legt durch das Verhältnis B : A den Tiefenindex der Pfanne fest. Die gleiche Art der Messung haben wir auch auf das Pfannendach angewandt, um dessen Streckung bzw. Entrundung zahlenmäßig festzulegen. Entsprechend den Angaben von Horwáth und unseren Messungen an gesunde Hüften, sehen wir die Norm des Horwáth-Winkels für das 9. bis 14. Lebensjahr sich zwischen 18 und 22° bewegen. Entsprechend den Angaben von Sandoz beträgt der Pfannentiefenindex 0,34 an gesunden Hüften, während er an osteochondritischen Hüften nur die Größe von 0.27 im Mittel hat. Für gesunde Hüften errechneten wir den Pfannendachtiefenindex auf durchschnittlich 0.21.

Die Messungen, die wir an unserem Material durchgeführt haben, sollen nicht exakte Vergleichszahlen ergeben, dieses wäre auch bei diesen Methoden, die doch eine breite Fehlergrenze zulassen, nicht möglich, denn eine minimale Verschiebung des Brennpunktes bewirkt sogleich in der Projektion eine Formveränderung der zu messenden Teile.

Um jedoch den subjektiven Eindruck durch eine objektive Methode zu unterstützen, erschienen uns diese Messungen sehr geeignet. Bei der Beurteilung der Deformierungen schlossen wir alle älteren Fälle aus und berücksichtigten nur frische Fälle, die wir von Beginn der Erkrankung verfolgen konnten. Es handelt sich hierbei um 31 Patienten.

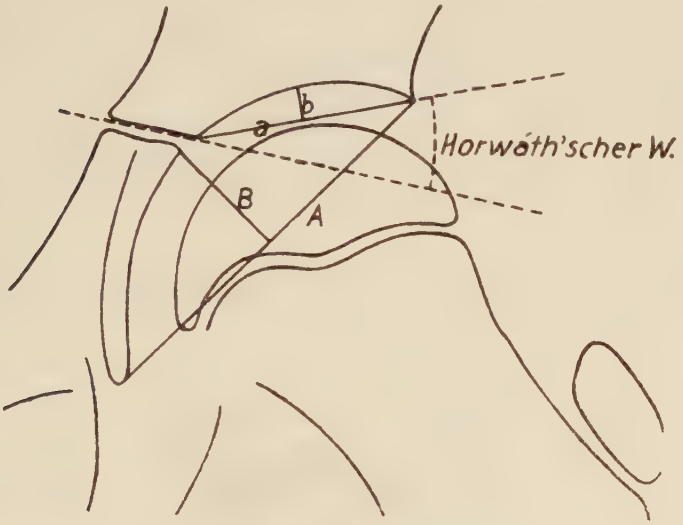

Meßmethoden.

Nicht selten beobachtet man bei gesunden kindlichen Hüften im Pfannendachbereich eigenartige *Wulstbildungen*. Diese Wulstung der Innenfläche der Pfanne kann sehr ausgesprochen sein und die Grenzen des Normalen übersteigen. Wir sehen darin den Ausdruck einer *Pfannenmitbeteiligung* an den Prozessen der O.d.c.i. Das Vorhandensein solcher Rauhigkeiten ist ein nicht all zu häufiger Befund, wir beobachteten das Auftreten solcher Veränderungen der Pfanne in 23% unserer Fälle. In ebenfalls 23% der Fälle fanden fanden wir eine Verdickung des Pfannenbodens. Häufiger sahen wir eine *Ausziehung der Pfannendachspitze*. Wir konnten sie in 55% der Fälle feststellen. Die häufigsten und markantesten Veränderungen betreffen das Pfannendach. Hiebei handelt es sich um zwei verschiedene Veränderungen; einmal um den *Verlust der Rundung* des

Pfanendaches, das andere Mal um *Steilstellung* des Pfannendaches. Die Abflachung sahen wir in 69%, die Vergrößerung des Horwáth'schen Winkels in 63% der Fälle. Der größte Prozentsatz der Pfannenveränderungen, 74%, entfällt auf eine allgemeine Abflachung und Ausziehung der Pfanne in der Längsachse. Die Ursache zu dieser Veränderung der Pfanne geben in den meisten Fällen die Pfannendachdeformierungen. Für den Pfannendachtiefenindex fanden wir Zahlen, die sich von den kleinsten Abweichungen von der Norm, so etwa 0,19, 0,17, bis zum völligen Verschwinden der Zahl b bewegten, womit auch der Tiefenindex praktisch gleich Null wurde. Die Werte für den Horwáth'schen Winkel schwanken ebenfalls von der Norm bis zu 60°. Die Größe des Tiefenindex der Pfanne schwankt um den häufigsten Wert von 0,23 und erreicht nur selten den von S a n d o z angegebenen Wert von 0,27.

An dieser Stelle sollen einige Röntgenbilder unserer bemerkenswertesten Fälle besprochen werden:

Ausgedehnte Sklerose der Kopfklappe mit geringer Pfannenbeteiligung.

A. Sch., 12-jähriges Mädchen. O.d.c.i. sin. 15. 8. 1933. (Figur). Das Röntgenbild zeigt eine wohlgebildete Pfanne (Pf.) die in ihrem Dachanteil schattenreicher erscheint. Die Epiphyse (Ep.) ist stark sklerotisch,

klein und flach. Der Hals ist verdickt. Das Becken und der Femur lassen stellenweise kalkarme Bezirke erkennen. Die Epiphysenlinie (Epl.) ist verwaschen. Der Gelenkspalt (Gsp.) ziemlich breit. Es besteht eine Subluxation der Hüfte. Die Röntgenbilder vom 6. 12. 1933 und 2. 7. 1934 zeigen fortschreitende Zunahme des Kalksalzgehaltes. Der Kopf (Ko.) konsolidiert in Pilz bis Walzenform. Es besteht eine mäßige coxa vara des verdickten, plumpen Halses. Die Pf. hat inzwischen Veränderungen durchgemacht und läßt eine ausgesprochene Wulstbildung des Pfd. erkennen, die Pfannendachspitze (Pfdsp.) ist abgestumpft und ausgezogen. Der Bezirk um das Pfd. ist im ersteren Röntgenbild aufgehellt, im zweiten Röntgenbild findet sich wieder Bälkchenzeinung (B.-Z.) von normalerem Kalksalzgehalt. Aus den Veränderungen resultiert eine beträchtliche Subluxationsstellung der Hüfte. Der Horwáth-Winkel (H.-W.) beträgt gegen anfänglich 18° im letzten Röntgenbild 29°. Der Tiefenindex der Pf. hat den Normalwert von 0,34, während die Pfd.-Tiefe nur 0,12 beträgt.

Mitbeteiligung der Pfanne: Wulstbildung und Steilstellung des Pfannendaches:

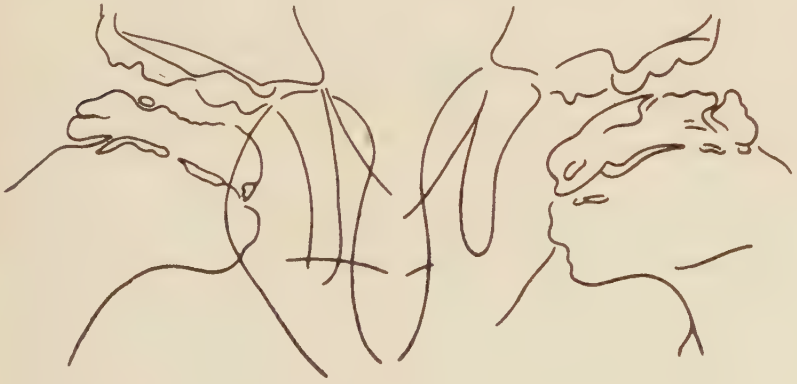

E. Sch., Knabe, 8 Jahre. Es handelt sich um eine O.d.c.i. duplex. Das Röntgenbild vom 7. 2. 1936 zeigt abgelaufene osteochondritische Prozesse an Ko. und Pf. Die Struktur der Ep. und der Pf. ist noch nicht wiederhergestellt. Die Deformierungen erstrecken sich auf Ko. und Pf. Der Hals lks. ist verkürzt und verdickt, weist eine Coxa-vara-Stellung auf. 16. 11. 1936 (Fig.) Die Strukturzeichnung des Knochen stellt sich wieder her. Man erkennt die abgelaufenen Prozesse am Pfd. in Form von Wulstbildungen. Das darauf folgende Röntgenbild vom 28. 1. 1937

zeigt keine wesentlichen Änderungen des Befundes. Die Masse dieses Bildes sind: H.-W. re. 21°, lks. 25° gegen am 21. 7. 1936 H.-W. re. 40°, lks. 34°, was sich durch zunehmende Wulstbildungen im Pfd. erklärt. Die Tiefenindices der Pfannen sind: re. 0,24, lks. 0,23. Die Tiefe der Pfannendächer errechnet sich auf re. 0,13, lks. 0,00.

Kopf- und Pfannen-Perthes: Cystenartige und wulstförmige Bildungen, Pfannendachsteilstellung.

K. M., 5-jähriges Mädchen. O.d.c.i. dextra, Lux. coxae congen. sin. 28. 7. 1934, (Fig.). Das Röntgenbild zeigt eine abgelaufene O.d.c.i. im Stadium der Reparation. Der Ko. ist bis auf einen Rest unten medial aufgelöst. Es besteht eine erhebliche Coxa vara des dicken, kurzen Halses. Das Pfd. ist stark deformiert. Es hat sich gestreckt und steil gestellt, außerdem erkennt man zahlreiche Wulstbildungen, die Pfdsp. ist abgestumpft. Das Röntgenbild vom 13. 7. 1936 zeigt eine fortschreitende Zunahme des Kalksalzgehaltes. Ko. und Pf. konsolidieren. 2. 10. 1937. Der Hals ist in beschriebener Form verbildet. Der Ko. hat sich nun hergestellt, die Ep. ist in Form eines mehr minder schmalen Streifens vorhanden. Die Epl. ist unterbrochen. Der Gsp. ist breiter als normal. Der obere Anteil der Pf. ist steilgestellt und abgeflacht. Das Dach noch stark gewulstet, in der Konturierung verwaschen, teilweise verschattet. Die Masse sind folgende: H.-W. 32°, T. I. der Pf. 0,22, T. I. des Pfd. 0,11.

Osteochondritis deformans der Kopfkappe und der Pfanne: ausgezogene, seichte Pfanne mit Wulstbildungen im Dachanteil.

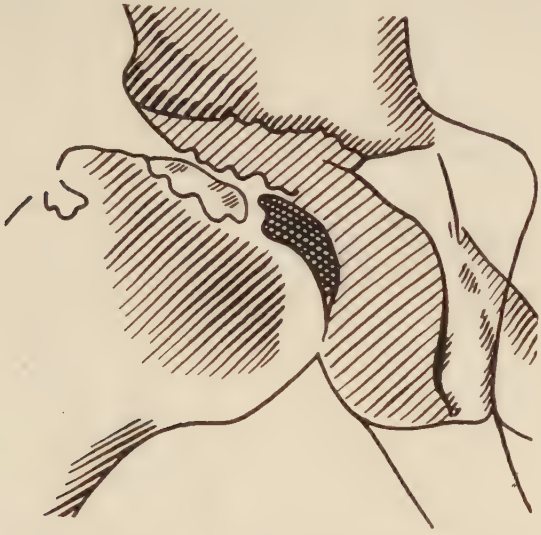

J. K., 8 jähriger Knabe. O.d.i. der rechten Hüfte. 22. 5. 1925. Die Ep. ist bis auf einen schmalen, strahlendichten Rest reduziert. Die Epl. ist gut sichtbar, der Gsp. wesentlich verbreitert. Die Kopfkonturen unscharf und deformiert. Die BZ. nicht sichtbar, die auch im größten Teil der Pf. fehlt. Die Pf. erscheint seicht (T. I. d. Pf. re. 0,20 gegen lks. 0,35), der Pfannenboden verdickt, das Dach abgeschrägt (H.-W. re. 39° gegen lks. 22°) und deren Kontur gewulstet, die Pfdsp. deutlich ausgezogen. Der Schenkelhals ist verbreitert. 30. 4. 1926. Die Ep. ist bis auf einen kleinen Rest geschwunden. Der Ko. ist leicht subluxiert. Die Pf. typisch verbildet. B. Z. in Ko. und Pf. nur angedeutet. Der Hals ist dick und kurz. 28. 1. 1927 (Fig.). Es kommt zum Wiederaufbau der Knochenstruktur beim Bestehenbleiben der Deformierungen. 21. 8. 1929. Zunehmender Kalksalzgehalt. Der Kopf konsolidiert in Walzenform. Die Pf. ist deutlich seichter und ovalasiert. 11. 9. 1930. Befund idem, Masse H.-W. 40°, Pf.T. I. 0,27.

Cysterartige Bildungen im Kopf, doppelte Pfannenbildung.

E. G., 9-jähriger Knabe. O.d.c.i. Betroffen ist die rechte Hüfte. 16. 12. 1935. Die Ep. ist verbreitert und abgeplattet. Sie ist strahlendicht und weist zwei Aufhellungen auf. Die Epl. ist verwaschen, der Gsp. verbreitert. Der Hals zeigt eine mäßige Coxa vara, der Ko. ist im Sinne einer Coxa valga capitalis verschoben. Es besteht eine geringe

Subluxation. Die Pfannenkontur ist verwaschen, die Pf. diffus aufgehellt. Das Pfd. ist schattenreich. Man beobachtet eine zweite Etage in der Pf. 29. 9. 1936 (Fig.). Das Bild zeigt das Fortschreiten der Osteoporose auf dem oberen Teil des Halses, sowie zunehmende Aufhellungen des Ko. und der Pf. Der Ko. weist nun zahlreiche Aufhellungen. Die

Pf. ist im Wesentlichen gleich geblieben. Das Dach zeigt ein zunehmendes Verwaschensein der Konturen, die Pfdsp. ist nun auch aufgehellt. Man sieht gut die doppelte Pfannenbildung. 15. 7. 1937. Das Bild zeigt die Konsolidierung von Ko. und Pf.

Osteochondritischer Erweichungsherd im Schenkelhals, Deformierung der Kopfkappe, Pfannendachmitbeteiligung.

Vergl. Röntgenbild auf S. 17.

J. L., Knabe, 11 Jahre. O.d.c.i. Betroffen ist die linke Hüfte. 27. 3. 1925. (Fig.). Die Pfannendachkontur erschien verwaschen und aufgewulstet. Die Ep. ist kleiner und flacher als normal. Die Strukturzeichnung fehlt. Im Schenkelhals ein großer Aufhellungsherd oben lateral, der bis zur Epl. reicht. Leichte Coxa vara. Die Röntgenbilder vom 15. 1. 1926 und 3. 9. 1926 zeigen fortschreitende Reparation. 18. 1. 1928. Die Aufhellungen der Ep. sind noch sichtbar, der Hals erscheint konsolidiert. Die Trabekelzeichnung stellt sich wieder her. Kalksalzatrophie der Beckenschaufel. Die Deformierung des Pfd. ist deutlich, auch hier Wiederherstellung der Knochenzeichnung. Der Hals ist dick und steht in Coxa-vara-Stellung. Die Pf. erscheint durch einen Wölbungsverlust des Pfd. flacher. Der H.-W. beträgt 15°, der Tiefenindex der Pf. 0,35, während das Pfd. nur eine Wölbung von 0,13 besitzt.

Die übrigen Fälle wiesen keine weiteren Besonderheiten auf. Ihre Befunde decken sich im Großen und Ganzen mit denen der wiedergegebenen Fälle. Ein Fall ergab bei den Messungen folgende Zahlen: H.-W. re. 29°, lks. 46°, der T. I. der Pf. re. 0,24, lks. 0,21, der T. I. des Pfd. re. 0,15, lks. 0,17. Hierbei handelt es sich um ein 10-jähriges Mädchen, das von 1932 bis 1935 in Beobachtung stand, wegen einer doppelseitigen O.d.c.i. Der Wert des Tiefenindex der linken Pfanne ist zum Teil durch eine Verdickung des Pfannenbodens im mittleren Teil bedingt. Der Horwáth'sche Winkel ist durch eine Steilstellung des Pfannendaches vergrößert.

Es bleibt uns noch die Frage über die Natur der beschriebenen Veränderungen der Pfanne darzulegen. Burckhardt glaubt, daß den Pfannenveränderungen keine Nekrose zu Grund liegt, folgen wir dieser Auffassung, so erscheint es schwer, das Auftreten zystischer Aufhellungen in der Pfanne, wie sie Gaugele beschrieb. zu erklären. Nehmen wir mit Lindemann und Siemens nur eine Druckwirkung des Kopfes an, die Wachstumsstörungen setzen und außerdem eine Formanpassung der Pfanne bewirkt, so bleibt es wiederum unverständlich, wie so eingreifende Deformierungen in so kurzer Zeit entstehen können. Aus diesen Erwägungen heraus scheint es uns notwendig, mit Gaugele eine *abnorme Weichheit der Pfanne*, als Ausdruck der O.d.c.i. anzunehmen, die die Ursache der beschriebenen Deformierungen bildet. Die mechanische Theorie verlangt notwendig eine primäre Deformierung des Kopfes, damit die Pfannenveränderungen herbeigeführt werden können. Diese Voraussetzung scheint nicht aufrecht erhalten werden zu können, wenn wir bedenken, daß die Pfannendachprozesse bereits im Frühstadium von Edberg, Hackenbroch und Spitzy beschrieben worden sind. Eine sekundäre Anpassung der Pfanne an die veränderte Kopfform, wie sie etwa Konjetzny im Falle eines walzenförmigen Kopfes beschreibt, ist natürlich nur nach Jahren funktioneller Anpassung möglich. Zahlreiche Autoren habe aber die Form- und Strukturveränderungen im Verlaufe kurzer Zeit beschrieben, in der von einer allmählichen Anpassung nicht die Rede sein kann. Davon zeugt auch unser Material, dessen Pfannenveränderungen mit den Kopfprozessen zusammenfallen. Ferner widersprechen die Beobachtungen von Gaugele und Hofmann, die von isoliertem Auftreten oder vom Beginn der O.d.c.i. an der Pfanne berichten, der Annahme sekundärer Pfannendeformierungen. Beide Tatsachen legen den

Gedanken nahe, daß es sich an der Pfanne um wesensgleiche Erweichungen wie am Kopf handeln muß. Ebenfalls erscheint es nicht richtig, die Annahme einer primären Pfannendeformität, wie sie Calot und Murk Jansen anführen, gelten zu lassen. Hiergegen sprechen die Fälle von Delchef, Kargus und Max Lange, die anfänglich ganz intakte Pfannen sahen. Francillon verfolgte eine Anzahl von Subluxationen und konnte bei keiner von ihnen das Auftrete der O.d.c.i. nachweisen. Wenn auch eine Anzahl von Autoren Calot beipflichten, da sie an ihrem Material ebenfalls Subluxationszeichen fanden, so erscheint dies nicht beweiskräftig, da die meisten Röntgenbilder der O.d.c.i. bereits dem Stadium der Reparation angehören. Hier sind die osteochondritischen Prozesse schon abgelaufen und haben Deformierungen zurückgelassen, die zu einer abnormen Stellung führen. Ein Schluß auf das frühere Aussehen einer solchen Pfanne ist dann selbstredend nicht mehr zulässig. Wenn Korvin an einem großen Prozentsatz seiner Fälle eine subluxierte Hüfte fand, so glauben wir diese Tatsache auf abgelaufene oder ablaufende Prozesse an diesen Hüften beziehen zu müssen, abwegig erscheint es uns, diese auch nur geringe Subluxation als einen häufigen Nebenbefund im Bereiche des Normalen aufzufassen. Wodurch natürlich nicht gesagt sein soll, daß eine subluxierte Hüfte nicht auch einmal eine O.d. durchmachen kann (Ingelrans). So erblickt auch Simon in der flachen Hüfte keine conditio sine qua non für das Auftreten der O.d.c.i., eine flache Hüfte macht erst später Erscheinungen, wenn sie sie überhaupt macht und dann handelt es sich um eine Arthrosis deformans. Subluxationen wie sie Calot sah, sind bereits Folgezustände der O.d.c.i. mit Pfannenmitbeteiligung. Eine Reihe von Autoren (Boerema, Brandes, Chassard, Drehmann, Gaugele, Kargus, Max Lange, Lindemann u. Siemens, Meyer u. Sichel, de Quervain, Rocher, Scherb, Scholz) übten an der Theorie Calot's Kritik und fanden sie nicht zutreffend oder zum Mindesten zu weitgehend. Ganz anders klingt es, wenn Francillon und Tillier die O.d.c.i. in Beziehung zur Luxatio coxae congenita bringen. Hierbei schwebt den Autoren eine gleiche Ursache beider Leiden vor. Auch wir glauben für einen Teil der O. d. c. i. ähnliche oder gar gleiche Ossifikationsanomalien verantwortlich machen zu können, die zur L. c. c. führen. Diese und die inner-

sekretorisch bedingten Fälle sind durch eine Mitbeteiligung der Pfanne ausgezeichnet und machen fast drei Viertel aller O.d.c.i. aus. Die Ossifikations-Anomalie oder -Störung bedingt eine abnorme Weichheit der Hüftknochen, die eine Deformierung des Kopfes, sowie der Pfanne durch statische Momente oder durch Muskelzug ermöglicht. Die Folgen dieser abnormen Weichheit sind die beschriebenen Deformierungen, die nicht selten zu einer Subluxationsstellung des Femur führen. Es wird C a l o t's Verdienst bleiben, auf diese Subluxation aufmerksam gemacht zu haben, deren Wesen G a u g e l e erkannte. Die Subluxation im Verlauf der O.d.c.i. kann ihre Ursache in einer Ausziehung der Pfanne haben, jedoch kann sie auch weitgehend durch Veränderungen der Kopfform bedingt sein. In einigen Fällen ist die Subluxation auf Kopfhypertrophie zurückgeführt worden. Auch das Ischium varum von M u r k J a n s e n führte zu eingehenden Diskussionen. B o e r e m a und S c h o l z gelang es durch radiographische Beckenstudien aufzuzeigen, daß ein I. v. meist nur auf einem P r o j e k t i o n s f e h l e r beruht. Dieses kommt infolge nicht strahlengerechter Lagerung des Patienten zu Stande, die oft wegen der Glutäalatrophie der erkrankten Seite nicht möglich ist. Somit kommt es zu einer schrägen Projektion des Beckens, wodurch eine mediale Drehung und Verschiebung des Os ischii mit Verkleinerung des zugehörigen Foramen obturatum vorgetäuscht wird. Im Eifer dieser röntgenologischen Untersuchungen ging S c h o l z zu weit, indem er die Aufhellungen und Formveränderungen der Pfanne auf Projektionsfehler zurückführte. Freilich kann eine seitliche Fokusverschiebung einen Teil schattenreicher, eine Pfanne seichter erscheinen lassen, die Ränder der Pfanne in irreführender Weise übereinander projezieren, es ist auch von größtem Wert, diese Täuschungsmöglichkeiten zu wissen, jedoch sprechen zu viele objektive Beobachtungen für das Vorhandensein der Pfannenveränderungen in Bezug auf Struktur und Form im Verlaufe der O.d.c.i., als daß man dieser Deutung der Befunde beipflichten könnte. H a r r e n s t e i n konnte nachweisen, daß im Laufe der O.d.c.i. sich ein Ischium varum bilden kann. Er zitiert Fälle, bei denen anfänglich eine ideale Stellung des Os ischii bestanden hat, bei denen aber im Verlauf der Krankheit radiographisch und durch rektale Untersuchung ein I. v. gefunden werden konnte. Diese Möglichkeit erwähnt auch B o e r e m a. Beide Autoren, C a l o t und M u r k J a n s e n, haben wertvolle Beobachtungen beschrieben und somit den Symp-

tomenkomplex der O.d.c.i. erweitern können, sie hatten jedoch ihr zeitliches Auftreten mißdeutet. In beiden Fällen handelt es sich um Endzustände der O.d.c.i. Auf die nahe Verwandtschaft der Prozesse am Kopf und an der Pfanne haben Bohéme, Chassard, Fromme, Hackenbroch, Ingelrans, Nové-Josserand, Sachatschieff hingewiesen. Die Wesensgleichheit der Prozesse erkannten Gaugele, Haglund, Kargus, Max Lange, wodurch der Begriff des Pfannen-Perthes (Gaugele) festgelegt wurde. Zu dem Begriff des Pfannen-Perthes gehören jene oben beschriebenen Veränderungen: die diffuse oder umschriebene Kalksalzverarmung der Pfanne, die Wucherung des Pfannenbodens mit der Verbreiterung der Tränenfigur, die Rauhigkeiten im Bereich des Pfannendaches, die Abflachung des Pfannendaches und dessen Steilstellung und als Summe dieser Veränderungen eine Abflachung und Ovalisierung, eine Halbzitronenform, wie sich Calot treffend ausdrückt, der Pfanne. Dann folgt wie auch beim Kopf-Perthes eine Reparation der Knochenstruktur der Pfanne, die in dieser erwor benen Form konsolidiert. Die Bildung eines Ischium varum führt bereits zu umfassenderen Veränderungen am Becken im Verlauf der O.d.c.i. Neben diesen weitgehenden Veränderungen am oberen Femurende und an der Pfanne beschrieben Chassard, Sandoz, Sachatschieff noch eine ausgedehnte Atrophie des Beckens, die in der Hauptsache das Os ilium der betroffenen Seite befiel. Wir können diese Beobachtung nach unserem Material bestätigen. Sachatschieff beschrieb in seiner Arbeit eine Anzahl neuer Symptome, um die er den Begriff der O.d.c.i. bereichert wissen wollte; unter anderem spricht er von einer Hemmung der Entwicklung des Os ilium. Eine weitgehende Atrophie sahen auch wir unter unseren Fällen, allerdings hatten wir keine Gelegenheit ein wesentliches Nachhinken des Wachstums der kranken Seite zu beobachten. Der Femur der kranken Seite erscheint ebenfalls atrophisch, hier spielt zu einem gewissen Grad die Schonung eine Rolle — eine Veränderung, die wir ebenfalls sahen. Nun seien noch zwei Ausgänge sekundärer Natur erwähnt.

Nämlich die Bildung einer doppelten Pfanne, die Pfannenwanderung einerseits und andererseits die Arthrosis deformans im Anschluß an eine überstandene O.d.c.i. Die Pfannenwanderung ist von Fromme, Gaugele, Hesse, Hoffa, Perthes,

Preiser, Spisić, Spitzy, Wagner beschrieben worden. Sofern diese Pfannenveränderung Jahre nach der Heilung der O.d.c.i. auftritt, halten wir sie für eine sekundäre, funktionelle Anpassung der Hüfte. Nicht selten zeigen Hüften, die eine O.d.c.i. durchgemacht haben, sekundär eine Arthrosis deformans. Der Grund hierzu ist in der Inkongruenz der Gelenkflächen (Fritz Lange) zu suchen.

Späterscheinungen nach Calvé-Legg-Perthes'scher Erkrankung.

Bildung einer doppelten Pfanne bei einem 45-j. Pat. nach einer O.d.c.i.

Arthrosis deformans bei einer 33 j. Patientin nach einer O.d.c.i.

ANHANG.

Die Osteochonditis deformans coxae iuvenilis nach unblutiger Reposition kongenitaler Hüftluxationen.

Im Verlauf der Behandlung kongenitaler Luxationen der Hüfte treten Zustände nach der Einrenkung ein, die in ihrer radiographischen Erscheinung an Prozesse bei der O.d.c.i. erinnern. Sie beeinträchtigen einen Teil der therapeutischen Resultate und lenkten so die Aufmerksamkeit auf sich. Bemerkenswert ist, daß diese Deformierungen bei Einrenkungen im ersten und zweiten Lebensjahr zu Seltenheiten gezählt werden können. Kinder, die nach der Reposition Femur- und Pfannendeformierungen aufweisen, sind meist älter. Nach den Berechnungen von Max Lange betreffen 50% der Deformierungen nach Einrenkungen Kinder, die zur Zeit der Reposition 5 Jahre und älter waren. Für die Häufigkeit der Deformierungen gibt Max Lange folgende Zahlen an: bei manueller Reposition 33%, bei der Reposition auf dem Extensionstisch nur 7%. Bemerkenswert sind Fälle, die ihre Deformierungen Jahre nach der Reposition bekommen. Wir hatten Gelegenheit, eine Reihe solcher Patienten zu beobachten. Dieses Material stammte aus der Privatklinik des Herrn Sanitätsrat Dr. K. Gaugele und umfaßt 5 Fälle kongenitaler Hüftluxationen, die 2½ bis 9 Jahre nach der Einrenkung Kopf- und Pfannenveränderungen aufwiesen, welche lebhaft an eine O.d.c.i. erinnerten.

Wir lassen an dieser Stelle einige Krankengeschichten und Röntgenbilder der Patienten folgen:

Karl Heinz B. 22. 4. 1930 Aufnahme in die Klinik mit der Diagnose Luxatio coxae duplex congenita. Patient ist 2 J. 7 Mon. alt. Am 23. 4. 1930 Einrenkung beiderseits ohne Zwischenfälle. Am 9. 8. 1932 nach Abschluß der Luxationsbehandlung mit gutem Resultat. 2. J. 4 Mon. nach der Reposition, sucht Patient die Klinik wieder auf, die Untersu-

chung ergibt: ausladende rechte Hüfte mit Einschränkung der Abduktion und Rotation. Atrophie des Oberschenkels (½ cm). Diagnose: O.d.c.i. dextra. Patient ist nun 4 J. 11 Mon. alt. 15. 4. 1937 Beinverkürzung von 1 cm.

Röntgenbilder: 31. 8. 1935. Beide Pfannen sehr flach, lks. geringe Pfannendachbildung, während das Dach rechts fehlt. Die Pfannenkonturen sind unscharf, von zahlreichen Rauhigkeiten versehen, die Tränenfigur ist beiderseits verbreitert. Der rechte Gelenkspalt ist weit, die Ep. ist auf kleinste Reste geschwunden, es besteht eine mäßige Subluxationsstellung. Lks. ist die Gelenkspaltverbreiterung nicht so hochgradig, die Ep. ist zum Teil erhalten. Beiderseits besteht eine Coxa vara.

28. 10. 1936, (Fig.). Beiderseits erscheint das Pfd. schattenreicher, verwaschen, teilweise aufgehellt. Der obere Teil des rechten Ko. ist ebenfalls sklerotisch, die Epl. ist aufgelöst. Der Gelenkspalt ist verbreitert. Links besteht eine Pilzform der Ep. Die Wachstumsfuge ist kommaförmig. Die BZ. ist zum Teil wieder hergestellt. Der Gsp. ist breit. Es besteht eine scheinbare Subluxation.

Kopf- und Pfannendeformierungen ähnlich einer O.d.c.i. an einer reponierten Hüfte.

Alfred W. 18. 5. 1932. Mit 1 J. 10 Mon. Reposition einer Luxatio coxae dextra congenita ohne Zwischenfälle. Die Therapie verläuft un-

gestört. Am Schluß der Luxationsbehandlung ein gutes Resultat. 2. 11. 1935. Diagnose einer O.d.c.i. rechts. Patient ist 5 J. 4 Mon. (3½ Jahre nach der Reposition). Therapie in typischer Weise mit Luxationsbandage.

Röntgenbilder: 6. 3. 1937. Die Epiphyse ist hochgradig pilzhutförmig verunstaltet. Die Epiphysenlinie ist aufgeteilt, unterbrochen und gewellt. Die Knochenstruktur ist unregelmäßig von Aufhellungen und Verdichtungen versehen. Der Gelenkspalt ist proximal und distal verbreitert. Die Pfanne erscheint flach, im Sinne einer halben Zitrone ausgezogen, das Pfannendach steht steil. Die Konturen sind gewellt und weisen nicht die normale Schärfe auf.

11. 9. 1937, (Fig.). Das Bild zeigt Besserung des Kalksalzgehaltes und Fortschreiten der Konsolidierung. Die Bälkchenzeichnung ist im Wesentlichen hergestellt.

Deformierung des Kopfes mit Aufhellungen, Wulstbildungen in der Pfanne aufgetreten, 3½ Jahre nach Reposition einer L. c. c.

Die Röntgenbilder der drei weiteren Fälle unterscheiden sich nicht wesentlich von den obigen. Es handelt sich bei ihnen ebenfalls um weitgehende Deformierungen der Kopfkalotte und der Pfanne. Wir können deshalb auf die Wiedergabe der Bilder verzichten. Bemerkenswert ist lediglich das späte Auftreten der Deformierungen bei frühzeitiger Reposition und gutem Ergebnis der Luxationsbehandlung. So kam

das Kind Charlotte K. mit 1 J. 7 Mon. zur Reposition der beiderseitigen Luxation, die leicht und ohne Zwischenfälle verlief. Mit 8 Jahren, 7 J. 5 Mon. nach der Reposition bekam die Patientin Beschwerden an der rechten Hüfte. Es mußte die Diagnose eines rechtsseitigen Pfannen- und Kopf-Perthes gestellt werden, während die linke Seite einen wohlgebildeten Kopf und eine schöne Pfannenbildung zeigten. Das Kind Ruth R. wurde mit 1 J. 8 Mon. ebenfalls doppelseitig eingerenkt. Die Reposition verlief ohne besonderer Zwischenfälle. Das Behandlungsergebnis war befriedigend. Mit 9 J. 6 Mon., 7 J. 9 Mon. nach der Reposition mußte die Diagnose eines Kopf- und Pfannen-Perthes gestellt werden. Das Röntgenbild zeigte eine Aufhellung des Kopfes oben lateral, eine Aufhellung des Halses lateral und eine auffallende Sklerose der Pfanne, die mit einigen wolkigen Aufhellungen abwechselte. Das Kind Maria D. wurde mit 8 Mon. doppelseitig reponiert. Die Einrenkung machte auf der linken Seite Schwierigkeiten, gelang jedoch beiderseits ohne Zwischenfälle. Nach 10 J. 10 Mon. im Alter von 11 J. wurde rechts ein typischer Befund erhoben, der weitgehend an einen Kopf-Perthes mit walzenförmiger Deformierung der Kalotte denken läßt.

Für die Entstehung der osteochondritis-ähnlichen Veränderungen, die von vielen Autoren mit der O.d.c.i. identifiziert wurden, machten Calvé und Horwáth eine zu brüske Reposition verantwortlich. Unter anderen führten Bargellini, Fromme, Egloff und Pürkhauer sie auf Verletzungen des Knorpels an der rauhen Pfanne während des Repositionsmanövers zurück, während Bibergeil eine Gelenkflächeninkongruenz hierfür verantwortlich macht. Brandes und Vogel sprechen von der Zerstörung der Lebenstätigkeit der Epiphyse. Autoren, wie Delcroix, Ill, Mérine, Mouchet sind der Ansicht, daß die Veränderung des Kopfes bei der L.c.c. nicht zur O.d.c.i. gehören. Max Lange grenzt nun eine bestimmte Gruppe innerhalb der Deformierungen im Laufe der Behandlung kongenitaler Hüftluxationen ab, die zur O. d. c. i. gehören. Es handelt sich um Fälle, deren Deformierungen Jahre nach der Reposition, bei bester Einstellung des Kopfes in der Pfanne auftreten, sodaß ein unmittelbarer Zusammenhang nicht besteht.

Wir glauben analog wie bei der O.d.c.i. ohne vorheriges Repositionstrauma auch hier verschiedene Gruppen der Entstehung unterscheiden zu können. In einer Zahl der Fälle wird es sich um echte Gefäßläsionen

der Kapsel handeln, die eine O.d.c.i. bedingen. Hierbei ist aber auf einen vorher intakten Kopf zu achten. Ehe angenommen werden kann, daß es sich wirklich um eine O.d.c.i. handelt, muß das Röntgenbild darüber Auskunft geben, ob alle Symptome der O.d.c.i. vorhanden sind. Diese Fälle werden nur Kopfosteochondritiden umfassen. Während wir hier einen wirklichen Zusammenhang mit der Reposition annehmen können, entstehen andere Osteochondritiden nach der Reposition ohne sichtlichen Zusammenhang mit dieser. Dies sind Fälle, die entweder innersekretorisch bedingt sind, oder ihre Ursache in Ossifikationsanomalien finden und somit den kongenitalen Luxationen im Wesen nahestehen. In diesen Fällen können wir die O.d.c.i. Jahre nach der Reposition auftreten sehen.

Bemerkenswert sind Hüften, die nach der Reposition Veränderungen erfahren ohne jedoch die Stadien der O.d.c.i. zu durchlaufen und deren typische Bilder zu bieten. Hierbei handelt es sich vielmehr um langsame Deformierungen der Köpfe und Pfannen, die nicht im Sinne der O.d.c.i. aufzufassen sind. Gleiche Umbauprozesse konnte Francillon an subluxierten Hüften beobachten. Bei der Diagnose O. d. c. i. nach Reposition einer Luxatio coxae congenita ist größte Zurückhaltung am Platze. Dies geht auch eindeutig aus den Untersuchungen von Max Lange an über 1300 reponierten Hüftluxationen hervor. Die Gruppe der Kopf- und Pfannendeformierungen nach unblutiger Einrenkung, die als echte Perthes-Fälle aufzufassen sind, ist klein und ihre Zahl die geringste von allen.

ZUSAMMENFASSUNG.

Bei der Osteochondritis deformans coxae iuvenilis handelt es sich nicht um eine Krankheit einheitlicher Genese, vielmehr stellt sie ein Symptomenkomplex dar. Die O.d.c.i. kann ihre Ursache in einer innersekretorischen Störung, die eine abnorme Knochenweichheit bewirkt, haben; sie kann außerdem in einer kongenitalen Ossifikationsanomalie liegen, dann steht das Leiden der Luxatio coxae congenita nahe. Eine weitere Gruppe der Osteochondritiden der Hüfte bilden die Fälle, die durch Zirkulationsstörungen verursacht werden. Diese Gruppe ist klein; hier handelt es sich um isolierte Veränderungen am oberen Femurende, während in den vorhergehenden Gruppen der Kopf und die Pfanne Veränderungen zeigen, hierbei sind die Pfannenveränderungen gleicher Art wie die Kopfprozesse. Analog den Kopfprozessen kann man auch an den Pfannenprozessen Stadien im Ablauf der O.d.c.i. unterscheiden. Unter der Belastung oder dem Muskelzug macht die osteochondritisch erweichte Pfanne eine Reihe von Veränderungen durch, aus denen dann eine ovalisierte, flache Pfanne resultiert. Sie stellt den Endtypus einer Pfannenmitbeteiligung dar. Die O.d.c.i. scheint wie die L.c.c. regionär aufzutreten, hierbei handelt es sich um eine bestimmte Gruppe, die der L.c.c. in ihrer letzten Ursache nahe steht. Im Verlaufe der Behandlung angeborener Hüftverrenkungen kommen Deformierungen des Kopfes und der Pfanne zu Stande. Es handelt sich in der Mehrzahl der Fälle um Prozesse, die von der O.d.c.i. verschieden sind. Eine kleine Gruppe umfaßt jedoch echte Osteochondritiden der Hüfte nach der Reposition kongenitaler Hüftluxationen.

Am Schluß der Arbeit möchte ich Herrn Prof. Dr. Max Lange für das Überlassen des Themas und den Herren Dr. J. Borggreve und Sanitätsrat Dr. K. Gaugele für das mir großzügig zur Verfügung gestellte Material danken.

LITERATUR.

Mit Rücksicht auf Raummangel sei auf ein ausführliches Literaturverzeichnis verzichtet. Ein solches findet sich in der Arbeit von Caan, Osteochondritis deformans iuvenilis coxae, usw., Erg. Chir. u. Orthop. Bd. 17, S. 64, 1924. Das dort nicht berücksichtigte Schrifttum ist wie folgt aufgeführt:

Aschner u. Engelmann, Konstitutionspathologie in der Orthopädie, Springer, Berlin 1928.

Bettmann, Beobachtungen über Hüftgelenksveränderungen bei 19 Familienmitgliedern, Zschr. orthop. Chir. Bd. 53, S. 327, 1931.

Bergmann, Theoretisches, klinisches und experimentelles zur Frage der aseptischen Knochennekrosen. Dtsch. Zschr. f. Chir. Bd. 206 1927.

Boerema, Über die Perthes'sche Krankheit mit besonderer Berücksichtigung des Ischium varum und der Subluxation des Femurs, Fortschr. der Röntgenstr. Bd. 44, S. 473, 1931.

Bohème, Les lésions cotyloidiennes dans les arthrites non tuberculeuses de la hanche du jeune âge. Thèse Nancy, 1926.

Bolzinger et Hamon, Ostéochondrite de la hanche chez in hérédo-syphilitique. Presse méd. 1936, No 69, S. 1359.

Blumensaat, Erworbene Hüftgelenksverrenkung und aseptische Knochennekrose. Münch. med. Wschr. H. 28, S. 1609, 1936.

Bräuning, Die Ursache der Knochendeofrmitäten. D. Zschr. Chir. Bd. 184, S. 304, 1924.

Brill, Die sog. seltenen Erkr. des Knochens. Arch. orthop. Chir. Bd. 20, 1924.

Büttner, Zur Ätiologie und Pathogenese der Perthes'schen Krankheit. Archiv f. klin. Chir. Bd. 136, H. 4, S. 703, 1925.

Burckhardt, Arthritis deformans und chronische Gelenkerkrankungen. Neue Dtsche. Chir. Stuttgart, Ferd. Enke, 1932.

Caan, Osteochondritis deformans iuvenilis coxae, Coxa plana. Calvé-Legg-Perthes'sche Krankheit. Erg. d. Chir. u. Orthop., 1924.

— Das Röntgenbild der O.d.i.c. und verwandte Krankheiten. Fortschr. der Röntgenstr., Bd. 23, H. 2, 1925.

Calot, L'Orthopédie indispensable aux practiciens, Monographie, Paris 1926

— Sur la renovation de la pathologie de la hanche par les travaux des dernières années. Übers. v. Mayer Zschr. orthop. Chir. Bd. 51, S. 139, 1929.

Chassard, Lésions acétabulaires dans l'ostéochondrite de la hanche. Rev. d'orthop. 1925, Bd. 32, Nr. 6, S. 517.

Cordes, Die Entstehung der subchondralen Osteonekrose. Bruns' Beiträge 149, S. 28, 1930.

Camitz, Vergleichende Untersuchungen über die sog. Coxa vara congenita und die O.c.j. (Coxa plana) Acta chir. scand. Stockholm, 73, 521, Ref. Zbl. Chir. Jg. 62, 1935, S. 121.

Delchef, Ostéochondrite de la hanche. Rey. d'Orthop. Jan. 1926, Bd. 33, S. 5.

Drehmann, Perthes'sche Krankheit, Bresl. Chir. Ges. 15. 1. 23. Zbl. Chir. 1923, Nr. 20, S. 813.
— Zur Behandlung der Perthes'schen Erkrankung des Hüftgelenks. Zschr. orthop. Chir., Bd. 45, 1924.
Faber, Röntgenologische Sippschaftsuntersuchungen bei angeborenen Hüftverrenkungen. Münch. med. Wschr. 1937, Jg. 84, Nr. 24, S. 1117.
— Erbbiologische Untersuchungen über die Anlage zur „angeborenen" Hüftverrenkung. Zschr. f. Orthop. Bd. 66 S. 140, 1937.
— im Erbarzt 1937, Nr. 10.
Fahri-Arel, Spontannekrose des Schenkelkopfes bei Jugendlichen. Zbl. f. Chir. Bd. 63, S. 617, 1936. (Diskussion: Hälgenreiner, S. 1266, Hohmann S. 1269.
Francillon, Beitrag zur Kenntnis der angeb. Hüftgelenksverrenkung. Beilageheft Ztsch. orthop. Chir., Bd. 66, 1937.
Freund, Deutung der Röntgenbilder der Perthes'schen Krankheit. Fortschr. der Röntgenstr., Bd. 42, H. 4, S. 435, 1930.
Gaugele, Der Pfannenperthes. Zbl. Chir. 1931, Nr. 2.
— Die Perthes'sche Erkrankung der Hüfte — eine Subluxatio coxae (Calot)? Verh. d. D. orthop. Ges. Bd. 53, S. 58, 1930.
— Zur Anatomie und Röntgenologie des oberen Femurendes. Zschr. orthop. Chir. Bd. 38, S. 35.
Gickler und Teufel, Neue Untersuchungen zur Pathologie der Hüftgelenkspfanne. Ztschr. f. Orthop. Bd. 68, H. 1, S. 67, 1938.
Grashey, Typische Röntgenbilder vom normalen Menschen. Lehmanns med. Atl. Bd. V, München 1928.
Haas, Ref. Zbl. Chir. Nr. 2, S. 168, 1925.
Haglund, Prinzipien der Orthopädie, Fischer, Jena 1923.
Halpern u. Nisnjewič, Zur Frage von der Aetiologie der Perthes'schen Krankheit im Zusamenhang mit einer pluriglanduluären Insuffizienz. Mediko-biologičeskij žurnal Jg. 2, H. 6, S. 48, 1926.
Harrenstein, Über Beckenveränderungen während des Verlaufs der Perthesschen Krankheit. Nederl. tijdschr. voor geneesk. Jg. 68 2e helft, Nr. 3, S. 361, 1924.
— Ein neuer Gedankengang über das Entstehen der angeb. Lüftlux. Zschr. orthop. Chir. Bd. 49, S. 388, 1928.
Hirsch, Über Osteochondropathia iuvenilis, Zschr. orthop. Chir. Bd. 58, S. 256, 1932.
Hoffa-Gocht, Lehrbuch der Orthopädie.
Hoffmann, Verlauf der wichtigsten Knochen- und Gelenkserkrank. im Röntgenbild, Springer Berlin, 1931, S. 146.
Horwáth, Beitrag zur Pathologie und Therapie der angeb. Hüftverrenkung. Zschr. orthop. Chir. Bd. 22, S. 441, 1908.
— Über die nach Reposition von kongenitalen Hüftluxationen entstehenden Oberschenkelverbildungen, Bruns Beiträge, Bd. 84, 1, 1913.
Hoffmeister, Über Epiphysenschwund am Femurkopf. D. Zschr. Chir. Bd. 203/204, 1927.
Ingelrans, La coxa plana. Thése de Lille, 1924. Ref. Rev. d'Orthop. 1925.
Jansen, Murk, On the cause of coxa plana J. orthop. Surg. Bd. 3 Nr. 21, 1921.
Kargus, Über die Pfannenveränderungen bei der Perthes'schen Krankheit. Zschr. orhtop. Chir. Bd. 59, S. 99, 1933.
Kirste, Zur Aetiologie der Osteochondritis def. juv. Zschr. orthop. Chir. Bd. 44 H. 4, S. 532, 1924.
Köhler, Grenzen des Normalen und Anfang des Pathologischen im Röntgenbild, 1939.

— Röntgenatlas der normalen und pathologischen Anatomie des Hüftgelenks und Oberschenkels. Erg.-Bd. z. ortschr. Röntgenstr.
Konjetzny, Zur Pathologie und patholog. Anat. d. Perthes-Calvéschen Krankheit. Acta scand. chir. Stockholm Bd. 74, S. 361, 1934.
Kornew, Osteoch. d. j. Zurnal sovremennoj chirurgii, Bd. II, 5 u. 6, S. 873.
Korvin, Zur Frage der prämorbiden Veränderungen bei der Perthes'schen Krankheit. Zschr. orthop. Chir. Bd. 59, S. 76, 1933.
Krebs, Das Röntgenbild d. O. d. Fortschr. Röntgenstr. Bd. 25, H. 4, 1927.
Krukenberg, Beiträge zur Kenntnis der Perthes'schen Krankheit. Zschr. orthop. Chir. Bd. 53, 1930.
Lang, Über die Bedeutung des Traumas für die Entstehung der Osteochondritis, der Köhlerschen Krankheit usw. Zbl. Chir. Jg. 58.
Lange, Fritz, Lehrbuch der Orthopädie, Fischer 1928.
Lange, Max, Die konservative Behandlung des Malum coxae juvenile. Verh. d. 24. Kongr. d. D. Ges. f. Orthop. 1929. München Bd. 24, S. 108.
— Die Endresultate unblutiger Behandlung d. angeb. Hüftverrenkung. Verh. d. orthop. Geg. Bd. 24. Sonderdruck Ferd. Enke, Stuttgart 1930.
— Zur Frage der Femurkopfverunstaltung nach unblutig eingerenkten angeb. Hüftlux. Fortschr. der Röntgenstr. 44/2, 1931.
— Erbbiologie der angeb. Körperfehler. Ferd. Enke, Stuttgart 1935.
Lange-Pitzen, Zur Anatomie des oberen Femurendes, Zschr. o. Chir. Bd. 41, S. 105, 1921.
Lassare, Ostéochondrite de l'extremité superieur du fémur. Arch. franco-belge Chir.. 1935/36. Jg. 35, Nr. 2, S. 108.
Leriche, Recherches exp. sur le mécan. de form. de l'ostéchondrite de la hanche. Lyon chir. Bd. 31, S. 610, 1934.
Liebermann, Ausheilung malacischer Prozesse und sogenannter asseptischer Nekrosen. Fortschr. Röntgenstr. 48,4, S. 435.
Lindemann und Siemens, Betrachtungen über das Wesen der Perthesschen Krankheit unter besonderer Berücksichtigung der Pfannenveränderungen. Zsch. o. Chir. Bd. 60, S. 65, 1934.
Lièvre, L'ostéose parathyreoidienne et les ostéopaties chroniques. Masson et Cie. Paris, 1932.
Lieschied und Sellheim, Osteochondritis und endokrine Störungen. D. Zschr. Chir. Bd. 185, S. 46, 1924.
Lexer, Die Entstehung entzündlicher Knochenherde und ihre Beziehung zu den Arterienverzweigungen im Knochen. Arch. klin. Chir. Bd. 71, 1903.
— Lehrbuch der allgemeinen Chirurgie, Bd. II, S. 215.
Looser, Verh. pathol. Kongr. 1929.
Lorenz, Die sog. angeb. Hüftverrenkung, F. Enke, Stuttgart 1920.
— Richtlinien praktischer Orthopädie, F. Deuticke, Wien 1939.
Meyer et Sichel, L'ostéochondrite déf. inf. de l'ép. sup. du fém. J. de Radiologie etc.
Minar, Klinisch-casuistischer Beitrag zum Malun coxae Legg-Calvé-Perthes. Ref. Zbl. Chir. Nr. 18, 1924.
Maragliano e Muggia, Alterationi endocrine e def. Arch. die Ortop. Bd. 45, H. 4, 1929.
Müller, Experimentelle Untersuchungen über mechanisch bedingte Umbildungsprozesse am wachsenden und fertigen Knochen usw. Bruns' Beiträge Bd. 127, S. 251, 1922.
— Experimentelle Untersuchungen über Nekr. und Umbauproz. am Schenkelkopf nach traumat. Epiphysenlösung und Lux. und ihre klin. Bedeutung. Bruns' B. Bd. 132, S. 490, 1924.
— Über Gelenkstörungen auf endokriner Basis. Bruns' B. Bd. 143, S. 137, 1928.

Nagasaka, Clinical studies on O.d.c.j. Ref. Zorg. Chir. Bd. 48, S. 62,1930.
Nagura, Über die Entstehung und das Wesen der Femurdeformation nach Einrenkung von angeborenen Hüftverrenkungen (Klinische Beiträge zur Entstehung der Perthes'schen Krankheit). Zschr. f. Orthop. Bd. 68, H. 2. S. 187, 1938.
Natzler, Verh. d. D. orthop. Ges. Bd. 24, 1929.
Neher, Unters. über Ossifikation d. prox. Femurendes. Med. Diss. Erlangen 1930.
Nieber, Über Osteoch. d. c.j. Zschr. orthop. Chir. Bd. 35, S. 301.
Nobel-Kornfeld-Ronald-Wagner, Innere Sekretion und Konstitution im Kindesalter, Physiologie, Pathologie und Klinik.
Novotjelnow, Die Luxatio ulnae Madelung und die Osteochondritis. Sij russkij kongres rentgenologii. Westnik rentgenologii i radiologii 1926 g. 4/1. str. 78.
Pollwein, Früh- und Spätstadien der O.d.c.i Bruns' Beitr. Jg. 1926, S. 608.
de Quervain, Über das Wesen der sog. Osteochondritis j. d. Hüfte, Schweizer med. Wschr. 1928, S. 163, Nr. 7.
Rasumovskij, Boleznj Perthes' a grjazelečenje. Kas. med. žurnal, № 12, str. 1315. (Ref. med. Lit. der U.S.S.R. 1928).
Renner, Die Shenton'sche Linie, Zbl. Chir. S. 2875, 1925.
Rocher, L'autenticité et l'autonomie de l'épiphysite fémorale, dénommée ostéochondrite de la hanche ou coxa plana. Arch. d'électr. méd. Jg. 35, Nr. 526, S. 177, 1927.
Rotenberg, Woprosy kliniki i terapii boleznej sustawow. R. Klinika, T. X, № 55—56. str. 613.
Rösner u. Weil, Über die Osteochondritis def. juv. coxae. Bruns' Beitr. 1925, Bd. 133, H. 3.
Sachatschieff, Zur Röntgendiagnose der O.d.c.j. Fortschr. der Röntgenstr. Bd. 48, S. 54, 1933.
Sandoz, Beiträge zur Frage der Osteochondritis deformans, Bruns' B. Bd. 145, S. 189, 1928.
Simons, Die Suluxationen des Hüftgelenkes infolge Entwicklungshemmung der Pfanne. Bruns' B. Bd. 157, S. 505, 1933.
Simon, Zur Röntgendiagnose d. Osteochondr. def. cox. juv. Fortschritte Röntgenstr. 48/5, S. 591, 1933.
v. Seemen, Zur Perthes'schen Erkrankung. Ärztl. Ver. München, 3. April 1936. Münch. med. Wschr. 1936. Jg. 83, Nr. 23, S. 953.
Soentgen, Traumatischer Perthes. Inaug.-Diss. Düsseldorf, 1934.
Spassoiévitch, Lésions acétabulaires de l'Osteochondr. de la hanche. Thèse de Lyon, 1924.
Spisič, Über den kongenitalen Charakter juveniler Osteochondritis des Hüftgelenks. Zschr. o. Chir. Bd. 52, S. 60, 1929.
Spitzy, Hüftgelenkslux. u. Osteochondr. Zschr. o. Chir. Bd. 45, S. 576, 1924.
— Differentialdiagn. zur Perthes'schen Kr. Ges. Orthop. in Wien, Wiener klin. Wschr., H. 13, 1922.
Sudbrack, Verh. des Ortop. Kongr. 1929, nach Kargus.
Schachtel, Osteochondr. def. juv. mit Riesenwuchs eines Beins. Inaug.-Diss. Breslau 1935.
Schlags, Über drei Fälle von kong. Femurdefekt und dessen Bez. zu dem Krankheitsbild der O.d.c.j. (P.) Inaug.-Diss. Köln, 1933.
Schinz, Altes und Neues zur Beckenossifikation. Fortschr. Röntgenstr. Bd. 30. S. 66, 1922.
Scherb, Bemerkungen zu einigen grundsätzlichen Fragen der Orthopädie. Schweizer med. Wschr. Nr. 5, 1926.

Schmidt, G., L'ostéochondr. déf. de la hanche etc. Korrespbl. f. Schw. Ärzte. Jg. 45, Nr 36 und 37.

Schmidt, A., Zur Aetiologie der Coxa vara und der Perthes'schen Krankht.. Zschr. o. Chir. Bd. 48 H. 2, S. 229.

Schmidt, W., Die Endausgänge d. O.d.c.j. (P.) Inaug.-Diss. Göttingen 1934.

Scholz, Röntgenologische Beckenstudien zur Frage des Zusammenhangs der O.d.c.j. und der angeb. Subl. der Hüfte, wie es von Calot behauptet wird. Arch. orthop. und Unfall-Chir. Bd. 26, S. 572, 1928

Schulthes, Korrespondenzbl. f. Schweizer Ärzte. S. 944, 1914.

van den Steen van Ommeren, Eine nicht erkannte Hüfterkrankung, Nederl. tijdschr. voor geneeskunde Jg. 68, 2. helft, Nr. 2, S. 190, 1924.

Tillier, L'ostéonchondrite déf. de la hanche. Lyon chir. T. XXI, nº 4, août 1924, p. 464.

Tillier et Bousser, Considérations pathologiques sur les maladies métaplastiques de la hanche (du type de l' „Osteochondrite") Lyon chir. 1933, Bd. 28, N. 3.

Vulliet, Le décollement pathologique du col fémoral chez les fillettes à l'époque de la puberté. Presse méd. du 21. VI. 24. p. 537.

— Queques affections de la hanche et d'autres épiphyses de l'enfance. La notion de la ostéchondrite déf. juvénile. Rev. méd. de la Suisse romane Nr. 7, 1921.

Walkhoff, Ewald u. Preiser, Die vaskuläre Theorie der Arthr. def. Exp. Unters. Zschr. o. Chir. Bd. 28, S. 148, 1911.

Walter, Die Entstehung der lokalen Malazie. Arch. orthop. und Unfall-Chir. Bd. 25, H. 4, S. 557.

Wiefling, Das Frühstadium der Perthes'schen Krankheit im Röntgenbild. Inaug.-Diss. München, 1934.

Wildikann, Über Deformierung des Oberschenkelkopfes und der Hüftpfanne im Sinne der Perthes'schen Krankheit (O.C.J.) als Folgerscheinung der angeb. Hüftgelenksluxation. Inaug.-Diss. Jena, 1932.

Wilhelm, Neue Beiträge zur Aetiologie der Schenkelhals- und Schenkelkopfverbildungen. Arch. orthop. und Unfall-Chir. Bd. 26, 1928.

Winter, Die Perthes'sche Krankheit im Lichte der neuen Stoffwechseluntersuchungen. Zschr. o. Chir. Bd. 52, S. 592, 1930.

Wollenberg, Über Knochennekrosen. Zschr. o. Chir. Bd. 50, 1928.

Zaaijer, Einige Fälle von seltener Erkrankung des Oberschenkelkopfes und -halses usw. Nederl. tijdschr. voor geneeskunde Jg. 64, erste helft Nr. 7, 1920.

— Osteochondropathia juvenilis parosteogenetica usw. D. Zschr. Chir. Bd. 163, S. 229, 1921.

Zarenko, K klinike nekroticeskih osteohondropatij tipa Kellera. B. Hir. T. XIV. kn. 42, str. 60.

LEBENSLAUF.

Am 30. Oktober 1911 wurde ich, George Chapchal, als Sohn des Kunstmalers Jaques Chapchal und seiner Gattin Frau Margarethe Chapchal, geborene Bernhof, zu Moskau geboren. Dort besuchte ich die ersten Gymnasialklassen. 1925 verlegten meine Eltern ihren Wohnsitz nach Den Haag, wo ich die Deutsche Oberrealschule besuchte und Ostern 1932 die Reifeprüfung bestand. Anschließend studierte ich Philosophie und Psychologie in München und Leiden. Im Sommersemester 1933 begann ich das Studium der Medizin in München, wo ich die ärztlichen Vorprüfungen ablegte. Ein Semester studierte ich in Frankfurt a./M. und kehrte alsdann nach München zurück, um dort mein Studium zu beenden.